Principales Artefactos en Electrocardiografía: una puesta al día

Andrés Ricardo Pérez-Riera& Raimundo Barbosa-Barros

1. Post-Graduates Advisor at Design of Studies and Scientific Writing Laboratory in the ABC Faculty of Medicine - ABC Foundation - Santo André – São Paulo – Brazil
2. Chief of the Coronary Center of the Hospital de Messejana Dr. Carlos Alberto Studart Gomes. Fortaleza –CE- Brazil

Palabras clave: Artefactos.; Electrocardiograma.; Interferencias.; Electrodos mal posicionados

Introducción

Artefactos electrocardiográficos se definen como las alteraciones electrocardiográficas, no relacionadas con la actividad eléctrica cardíaca. Como resultado de los artefactos, los componentes del electrocardiograma (ECG) como la línea de base y las ondas pueden ser distorsionados. Artefactos de movimiento debido a temblores (movimiento rítmico que hace oscilar una articulación sobre un eje del espacio) como el temblor esencial **"essential tremor"** (temblor sin causa evidente, o aquel que aparece en acción tanto en postura como en intención, habiéndose descartado causa farmacológica y enfermedad médica general.), la enfermedad de Parkinson y parkinsonismos, del cerebelo o intencional, ansiedad, hipertiroidismo, esclerosis múltiple, e fármacos como anfetaminas, xantinas, litio, benzodiacepinas, o calofríos (ejemplo en la fase inicial de la hipotermia: **"silvering artefact"**, fiebre (rigores debido a temblores), resucitación cardiopulmonar por la compresión del tórax(oscilaciones de gran amplitud) y pacientes con falta de colaboración que realizan movimientos de los miembros durante el examen originando irregularidades repentinas de la línea de base que pueden simular extrasístoles o interferir en las formas de ondas del ECG o otras arritmias tanto supra-ventriculares como ventriculares. Cuando los músculos esqueléticos experimentan temblores, el ECG es "bombardeado" con actividad eléctrica aparentemente aleatoria. El término no se refiere al sonido del ruido, sino más bien a interferencias eléctricas. Figura 1

Las figuras 1 y 2 muestran ejemplos de causas diferentes de alteración en la línea de base.

Figura 1 Interferencia eléctrica causada por mal aterramiento

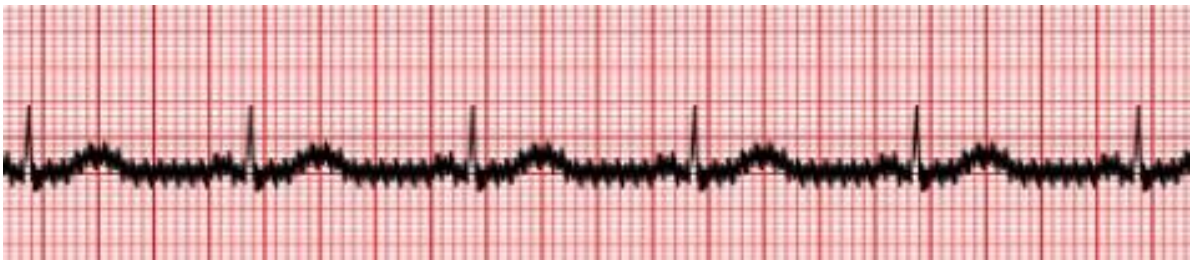

Se registra una línea de base con características oscilaciones gruesas.

Figura 2 Artefacto en la línea de base por temblor en la fase inicial de la hipotermia

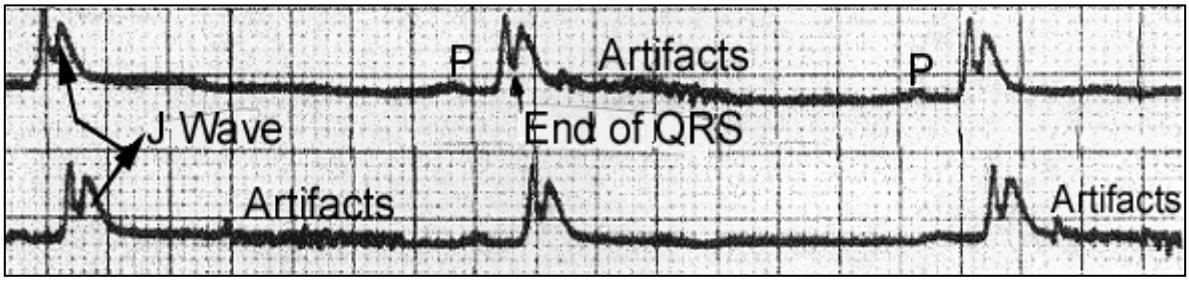

Artefactos observados en la fase inicial de la hipotermia fluctuación frecuente en la línea de base como consecuencia de un artefacto causado por el temblor muscular. Este hecho se encuentra sólo en la fase inicial (fase de lucha), cuando la temperatura corporal está entre 36 y 32ºC.

En estos casos debemos verificar si el aparato de ECG está conectado a una tomada adecuadamente aterrada, y registraremos el ECG desligado de la fuente de energía (con la batería). Es muy importante reconocer estos artefactos, de lo contrario, pueden conducir a realización de exámenes innecesarios con costos adicionales y a intervenciones terapéuticas con eventual potencial iatrogénico. Por ese motivo, la continua educación de los técnicos que manosean el ECG es fundamental.

Una inadecuada limpieza de la piel también puede ocasionar oscilaciones de la línea de base. Es importante la correcta preparación de la piel en el momento de colocar los electrodos, utilizando algodón embebido con alcohol para tirar una grasa y no abusar del gel conductor porque su empleo excesivo precordial puede ocasionar un artefacto conocido como fenómeno del **"electrodo precordial grande"**. El exceso de gel comunica las derivaciones precordiales entre si originando un patrón igual "monótono" de V1 a V6, que representa la media de la suma de la actividad eléctrica precordial.

La presencia de otros equipos eléctricos en la habitación donde se realiza el ECG puede ocasionar registros con interferencia eléctrica. En estos casos, debe apagarse cualquier equipo que pueda interferir con la señal del ECG: teléfono celular digital a menos de 25cm

del módulo de toma del electrocardiógrafo, camas eléctricas, lámparas quirúrgicas y fluorescentes.

La corriente alternada describe el tipo de la electricidad que obtenemos de la pared. En los Estados Unidos, la electricidad es de 60 Hertz (correspondiente a 110V). En Europa, muchos lugares utilizan 50 Hz de corriente alternada (Correspondiente a 220V). Los artefactos producidos por corriente alternada ocasionan un "refuerzo ennegrecido" en la línea de base del ECG dificultando muchas veces un análisis de ritmo. Esto es debido a la falta de filtros para sistemas de corriente alternada o mal funcionamiento del equipo.

El masaje cardio-pulmonar durante un paro cardíaco puede registra oscilaciones amplias de la línea de base

Figura 3

Figura 3

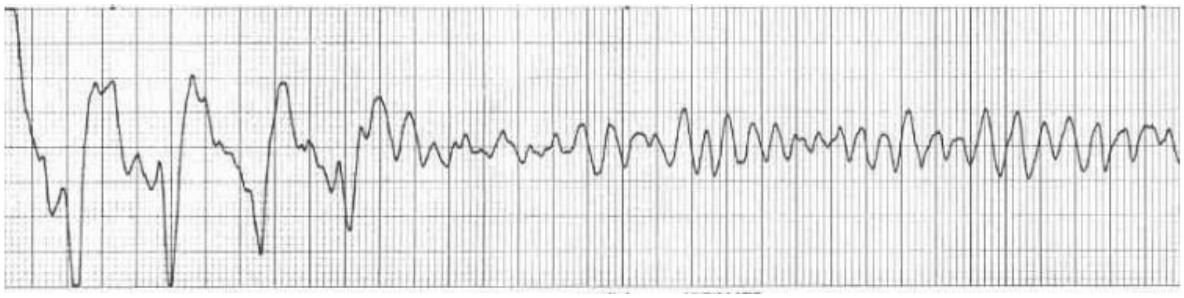

La amplia oscilación en la parte inicial de esta tira es producida por artefacto consecuencia del movimiento de compresiones y descompresiones torácicas durante la reanimación cardiopulmonar. La segunda mitad de la tira de ritmo muestra fibrilación ventricular - presumiblemente en este punto el equipo de reanimación ha dejado de realizar la RCP para reevaluar el ritmo.

El ECG basal irregular puede simular fibrilación auricular (FA) (**Finsterer 2003**) o alteo auricular (**Barrett 2007ñ Prabhavathi 2009: Barancuk 2009; Hwang 2014; Nam 2016)**, y un ritmo regular lento puede sugerir la posibilidad de FA con bloqueo AV completo o un ritmo escape de la unión. Sin embargo, en una inspección más cercana son visibles las ondas P.

La enfermedad de Parkinson y los síndromes parkinsonianos (temblor en reposo)

En la enfermedad de Parkinson y síndromes parkinsonianos el temblor muscular continuo puede ser confundido con el aleteo auricular **"pseudo-atrial flutter"** por irregularidades groseras y constantes con frecuencia de 300 lpm. En estos casos, se colocan los electrodos en las raíces de los miembros. y Figuras 4 y 5

Figura 4

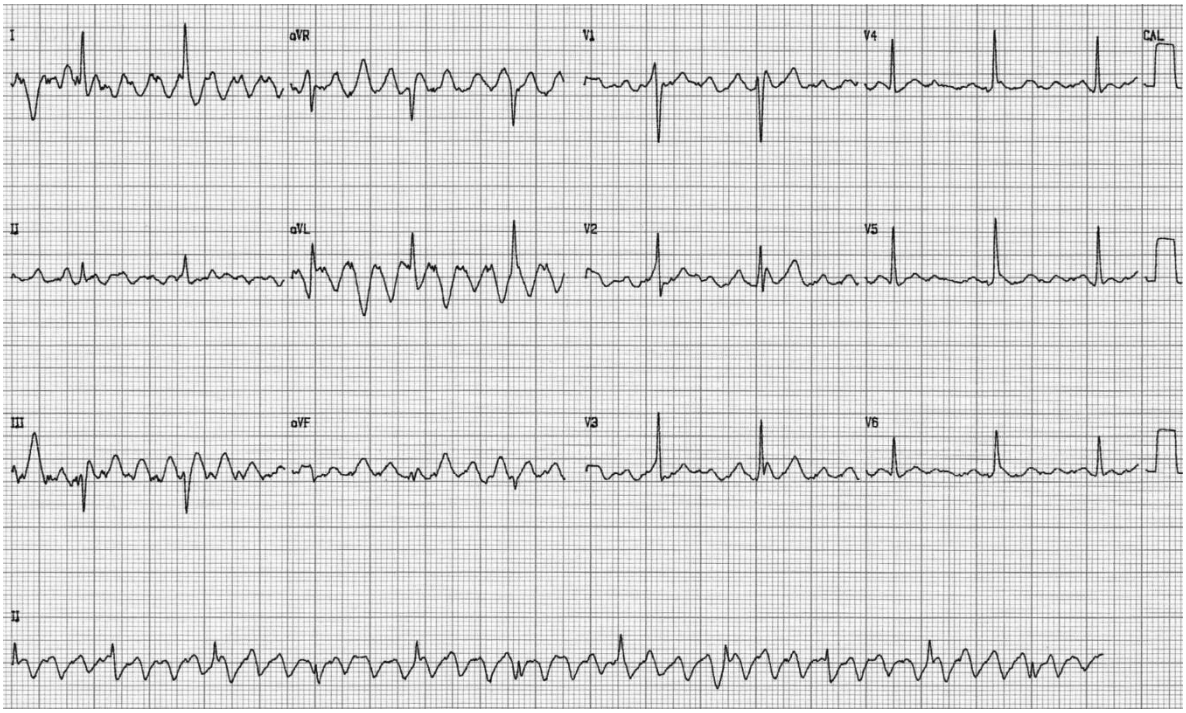

Diagnóstico ECG: temblor parkinsoniano que simula aleteo auricular por la presencia de ondas con una frecuencia cardiaca próxima de 300 lpm y con el típico aspecto en diente de serrucho.

Figura 5

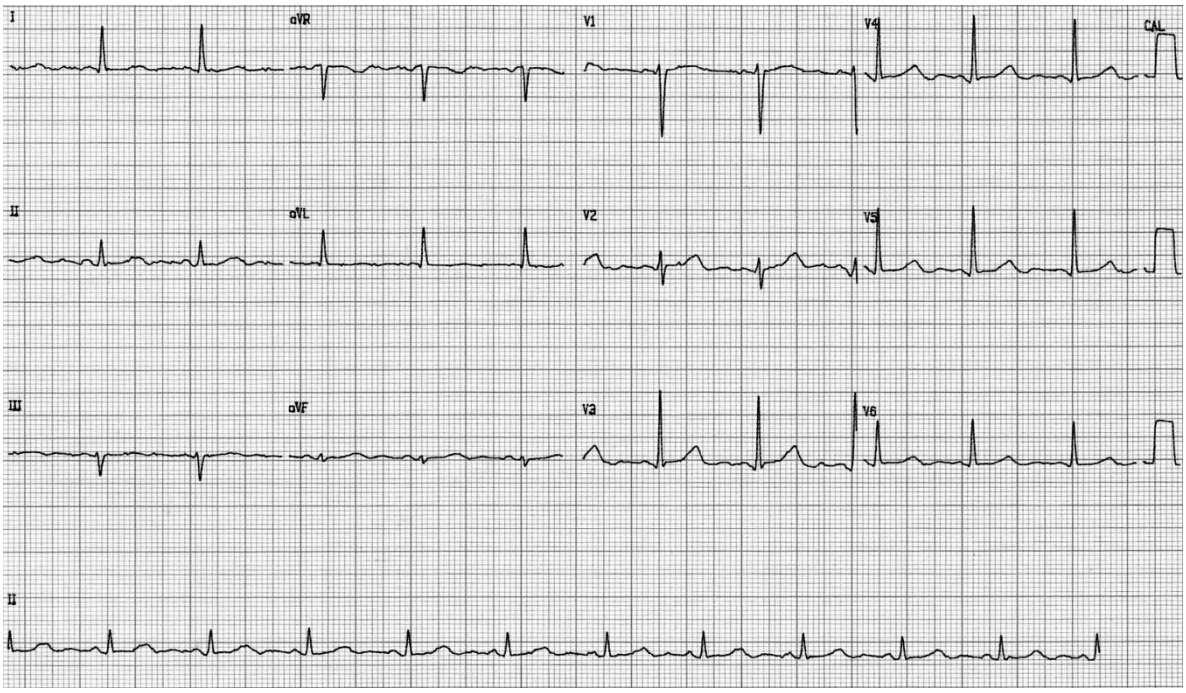

Diagnóstico ECG: Este ECG corresponde al mismo paciente del trazado anterior, en el cual los electrodos han sido recolocados en las raíces de los miembros, evitando así el artefacto de pseudo aleteo auricular.

Cuando los miopotenciales son de gran amplitud puede simular TV monomórficas o polimórficas tipo torsade de cualquier modo visibles no en todas las derivaciones. (**Vereckei 2004**) Figura 6

Figura 6

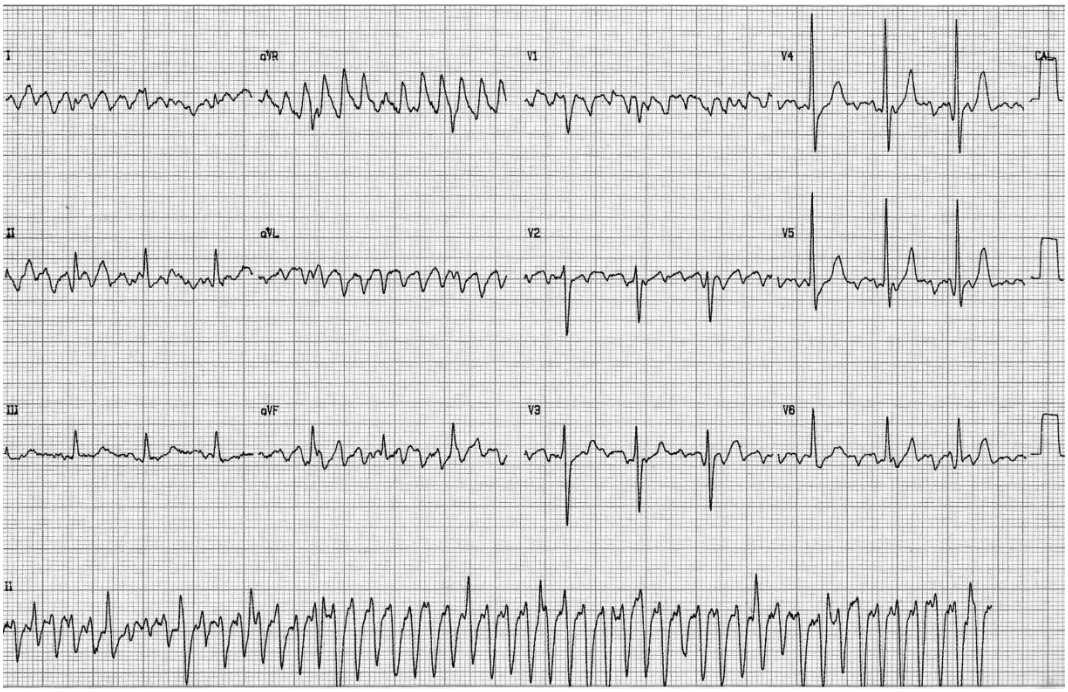

Diagnóstico ECG: La observación, principalmente de II largo, sugiere evento de taquicardia ventricular polimórfica tipo Torsades de Pointes. No obstante, el paciente no presentaba deterioro hemodinámico durante el evento, y mostraba un temblor parkinsoniano característico. Además, principalmente en III y V4 se observa la presencia de latidos normales con onda P, segmento PR, QRS, segmento ST y onda T. Si no tuviéramos la derivación II larga, podría sugerir aleteo auricular porque las pseudo ondas F muestran una frecuencia cardiaca próxima de 300 lpm. Con base en la historia, el examen físico y los cambios del ECG, se realizó un diagnóstico de pseudo-TVP tipo TdP secundaria a temblores.

En estos casos basta colocar los electrodos de los miembros en las raíces de los mismos lo que atenúa o abole el temblor y consecuentemente los miopotenciales de los músculos de los miembros, eliminando así el artefacto. El temblor parkinsoniano puede causar ondas de gran amplitud, que imitan la TV. En un paciente con un complejo amplio taquicárdico y un temblor, un artefacto relacionado con el temblor debería ser considerado (**Sawhney 2014**). Un análisis cuidadoso de todo el ECG puede descartar artefacto relacionados con una apariencia de VT **"pseudo ventricular tachycardia"** (**Llinas1991; Riaz 2010**). La correcta interpretación de ECGs su correlación con la historia clínica es la clave.

Diferenciación de un artefacto de la taquicardia ventricular

A veces, los cambios ECG pueden imitar las arritmias específicas, como TV (**Ortega-Carnicer 2005**.) y aleteo auricular (**Handwerker 2007**) o fibrilación auricular. Es importante diferenciar estos, porque el diagnóstico erróneo puede llevar al uso desnecesario

de medicamentos y procedimientos en un determinado paciente. Las características que ayudan a diferenciar una TV de un artefacto de incluyen:

1) Ausencia de deterioro hemodinámico durante el evento.
2) Presencia de latidos normales con onda P, segmento PR, QRS, segmento ST y onda T en alguna derivación.
3) Una línea de base inestable en el ECG antes del evento, después del evento, o ambos.
4) Asociación con el movimiento corporal.

Huang et al (**Huang 2006**) describe 3 signos que pueden ayudar a diferenciar la TV de la pseudo TV. La presencia de cualquiera de estos elementos sugiere pseudo-TV:

I. **"Señal "Sinus":** Una de las derivaciones frontales (I, II y III) puede presentarse con ritmo sinusal normal con ondas P, QRS y T.
II. **Signo de las "Spike":** Presencia de pequeños picos regulares o irregulares Entre los complejos QRS anchos.
III. **Signo de la muesca "Notch sign":** superpuestas muescas en el artefacto complejo QRS ancho similar, coincidiendo con la duración del ciclo donde se registró el ritmo sinusal.

Pacientes en hemodiálisis sufren de una alta morbilidad y mortalidad cardiovascular debido a las altas tasas de enfermedad arterial coronaria y arritmias. El ECG se realiza a menudo en las unidades de diálisis para evaluación clínica de rutina. En esta fase, los cambios de líquidos y electrolitos afectan las morfologías de las ondas y los intervalos. La interpretación ECG lo tanto depende de la hora de la grabación en relación con la sesión de hemodiálisis. Además, las arritmias durante la hemodiálisis son comunes, y artefactos relacionados con la diálisis ECG pueden imitar arritmias graves. A pesar de los desafíos relacionados con el impacto de la situación hídrica y las fluctuaciones de los electrolitos durante la diálisis el procedimiento tiene el potencial de proporcionar confusión.

Colocación equivocada dos electrodos

Ha sido ha sido calculado que los errores en la colocación de los electrodos ocurren entre 0.4 a 4% de todos los ECGs realizados (**Kross 2001**). Las conexiones incorrectas de los electrodos durante el registro del ECG pueden simular alteraciones del ritmo o conducción, isquemia miocárdica e infarto. También causa desviaciones de los ejes de la onda P y QRS pudiendo imitar ritmos auriculares ectópicos, bloqueos divisionales o dextrocardia. Esta última al cambiar los electrodos de los brazos **"left arm-right arm reversal".** Cuando sólo se han intercambiado los electrodos precordiales o sólo los de las extremidades, excluido el cable neutro, las formas de las ondas en los diferentes conductores se reorganizan, se invierten o no cambian, y la duración de los intervalos no se modifica. El error puede ser reconocido por la presencia de patrones P-QRS inusuales (por ejemplo, P-QRS negativos en I o II, positivo en aVR, complejos P-QRS de dirección opuesta en los conductores I y

V6, etc.). Se han desarrollado algoritmos computarizados para la detección colocación intercambiada de electrodos, como los basados en redes neuronales artificiales, o correlación entre las derivaciones originales y reconstruidas. (**Batchvarov 2007**)

I. **El intercambio accidental de los electrodos de los miembros "left arm-right arm reversal"** (**LA/RA**)

En este caso se registra ondas P, QRS y T negativos en I compatible con dextrocardia, pero las derivaciones precordiales mantienen la progresión normal de los complejos QRS eliminando así la hipótesis de dextrocardia. Figura 6

Figura 7 Ejemplo típico de intercambio accidental de los electrodos de los miembros (LA/RA).

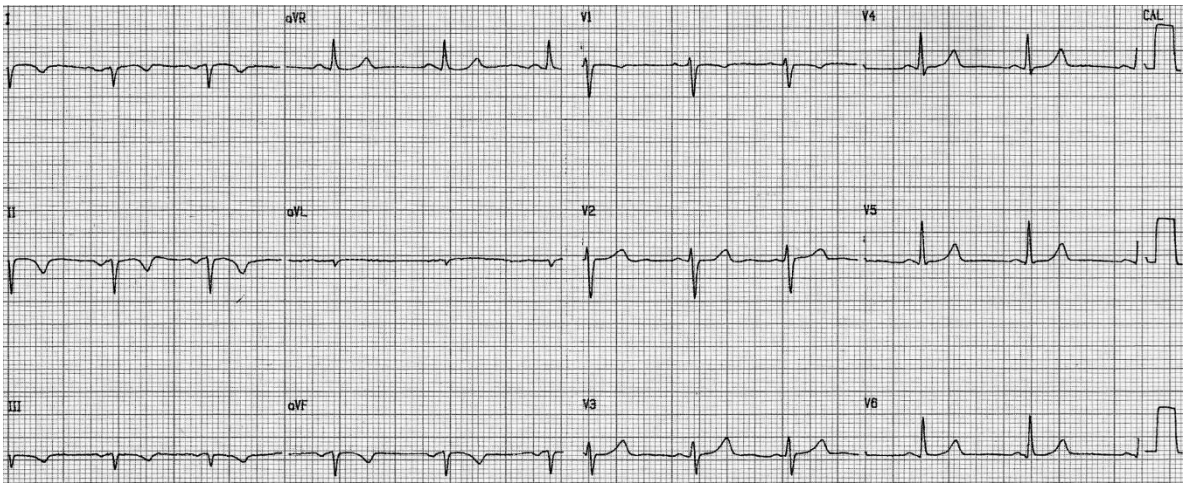

Diagnóstico ECG: ondas P, QRS y T negativos en I, presencia de onda P y R positivas en aVR, eje eléctrico en el cuadrante superior derecho extremo desvío hacia la derecha es decir localizado en el cuadrante superior derecho entre -90° e ± 180°, cuadrante Noroeste, o no "man's lands". Las ondas P, QRS y T negativos en I sería compatible con dextrocardia, pero las derivaciones precordiales mantienen la progresión normal de los complejos QRS eliminando así esta hipótesis.

Figura 8

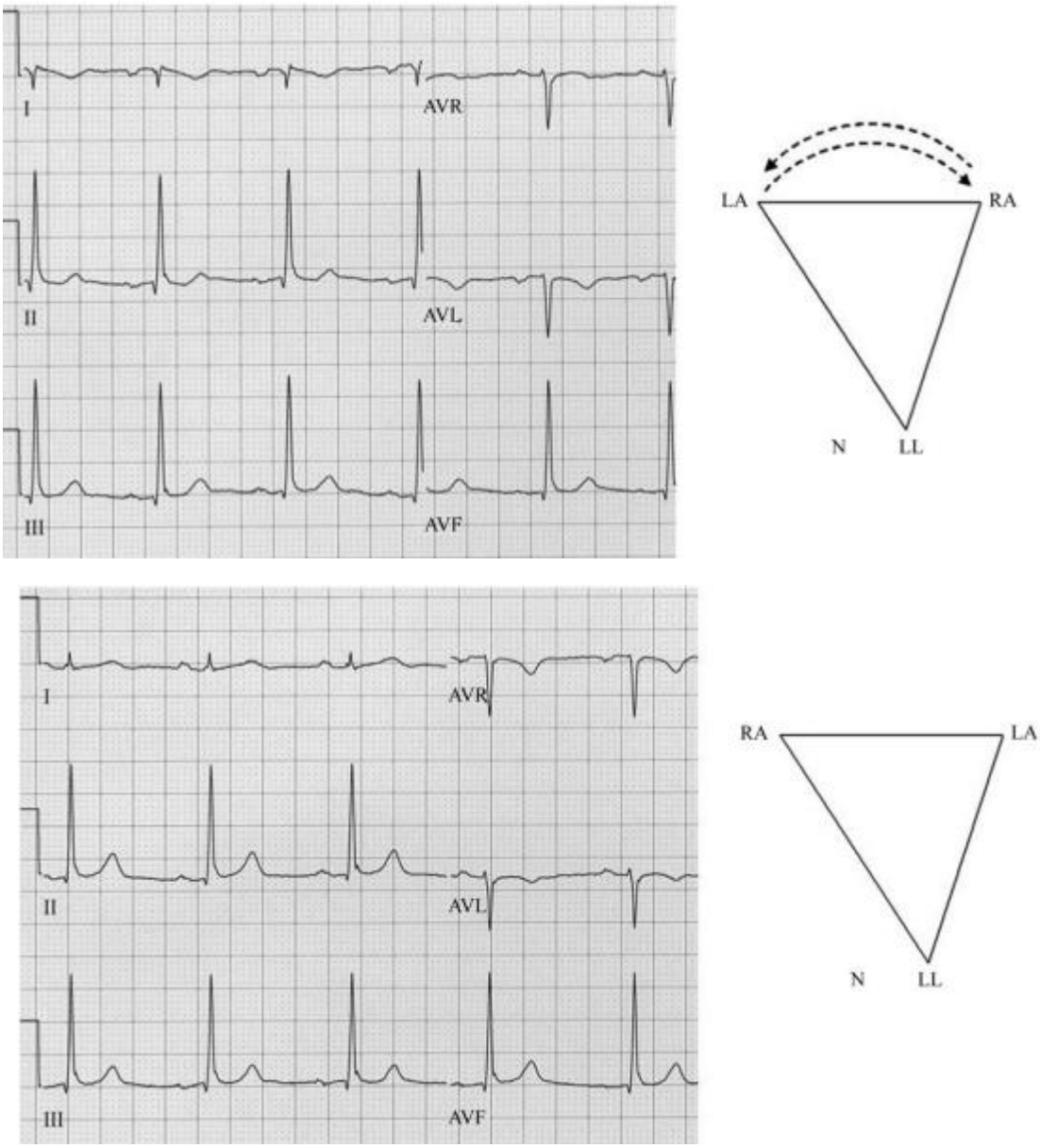

Derivaciones del plano frontal registrados en un joven sano con intercambio de los electrodos del brazo derecho y del brazo izquierdo (panel superior) y con conexiones de los cables correctas (panel inferior). La inversión del cable se puede reconocer por el P-QRS negativo en la derivación I y la onda P positiva en la derivación aVR. Sin embargo, el eje QRS frontal es similar al ECG y sin inversión de los electrodos.

Otros elementos que permite el diagnóstico de electrodos de los miembros cambiados **LA/RA "left arm-right arm reversal"** lo constituyen:

1) La presencia de onda P y R positivas en aVR.

2) El eje eléctrico del QRS con eventual extremo desvío hacia la derecha es decir localizado en el cuadrante superior derecho entre -90° e ± 180°, cuadrante Noroeste, o no “man’s lands”. Figura 9.

Figura 9

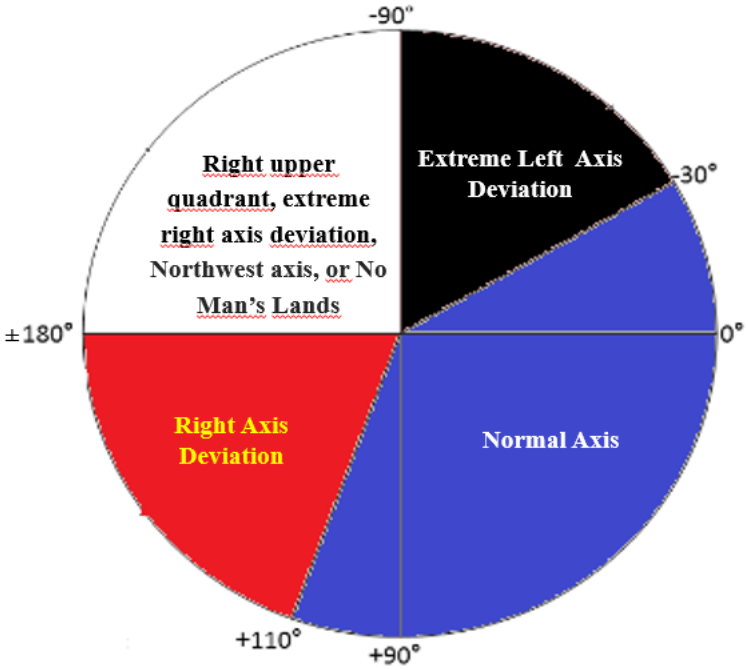

Este extremo desvío de eje hacia la derecha se observa en el enfisema/DPOC, hiperpotasemia, taquicardia ventricular, marcapaso, bloqueo segmentar de la rama derecha enla pared libre del ventrículo derecho y en caso de electrodos de los miembros cambiados entre el brazo derecho e izquierdo **“left arm-right arm reversal/ or interchange arms of electrodes”**

Diagnóstico diferencial con dextrocardia

En la dextrocardia la derivación I muestra ondas P, QRS y T invertidas. **II:** representa la derivación III usual y vice versa. aVR y aVL están inversas y se observan deflexiones negativas prominentes en aVL en vez de en aVR. aVF no está afectada. Eje de P (SÂP) a la derecha y abajo, apuntando a aproximadamente +140º. Onda P negativa en aVL y I, positiva en III y aVR.

Precordiales: de V1 a V6 diferentemente de la colocacion accidental errada RA_LA los complejos QRS muestran onda R/r de amplitud progresivamente decreciente: progresión inversa de onda r en las precordiales de V1 a V6 (decreciente). V1 es el equivalente de V2 normal y viceversa. Figura 10

Figura 10 Típico ejemplo de dextrocardia

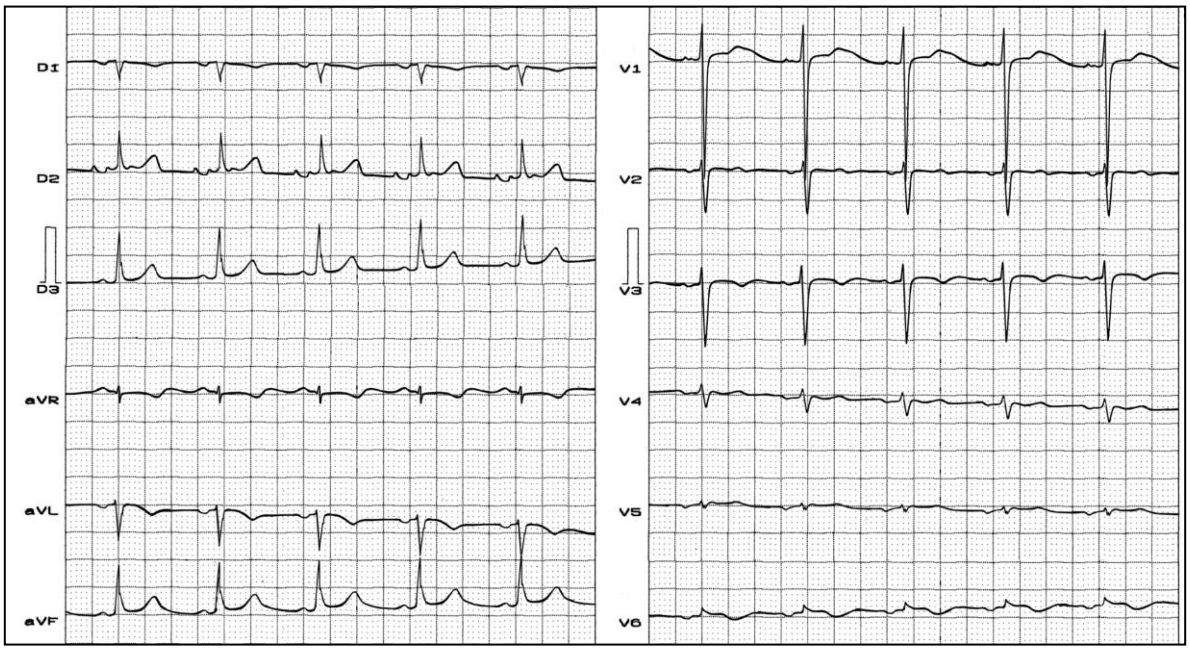

Diagnóstico clínico: dextrocardia simple verdadera: imagen en espejo. Situs inversus aurículo-visceral total sin cardiopatía.

Diagnóstico ECG: SÂP a la derecha y abajo, apuntando a aproximadamente +120º (III). Onda P negativa en aVL y I, positiva en III. Progresión inversa de onda r en las precordiales V_2 a V_5 (decreciente). El plano horizontal es la calve más importante para diferenciar de RA-LA

Conclusión: dextrocardia verdadera.

La correlación en el PH del ECG-VCG no deja dudas Figura 11

Figura 11 **Correlación ECG-VCG en el plano horizontal en un caso de dextrocardia**

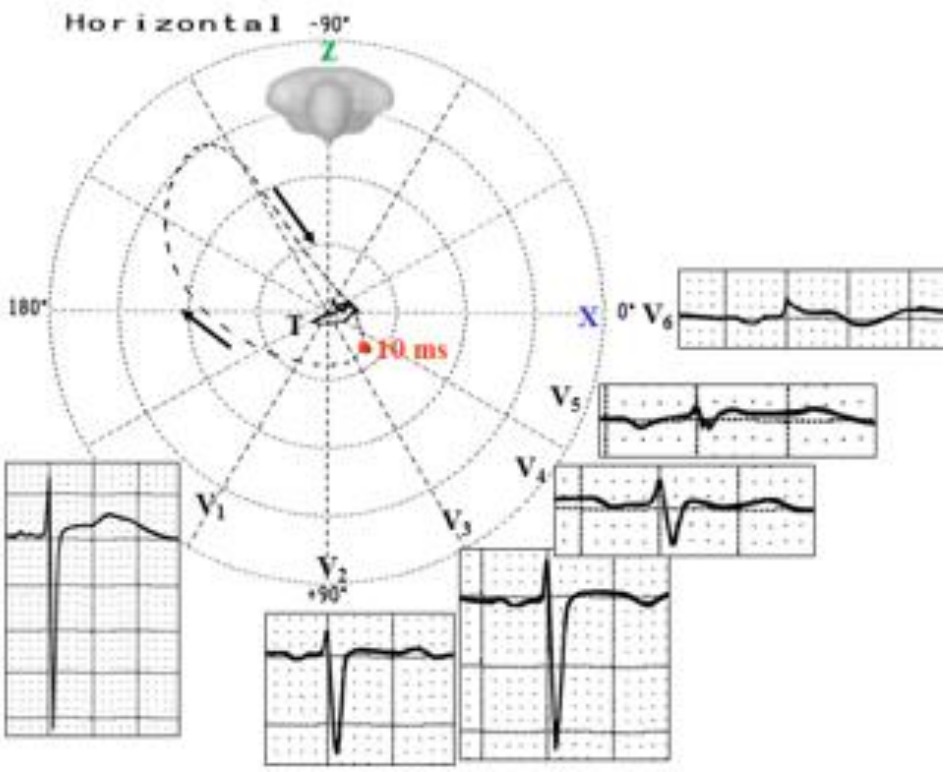

PH – El vector de los 10 ms iniciales dirigido hacia adelante y a la izquierda; bucle QRS de rotación horaria y ubicado predominantemente en el cuadrante posterior derecho; progresión inversa de onda R en las precordiales V_1 a V_6 (decreciente); vector máximo ubicado en el cuadrante posterior derecho; onda P negativa en V_5-V_6; onda T negativa en V_5-V_6.

Figura 12 **Correlación ECG-VCG en el plano frontal**

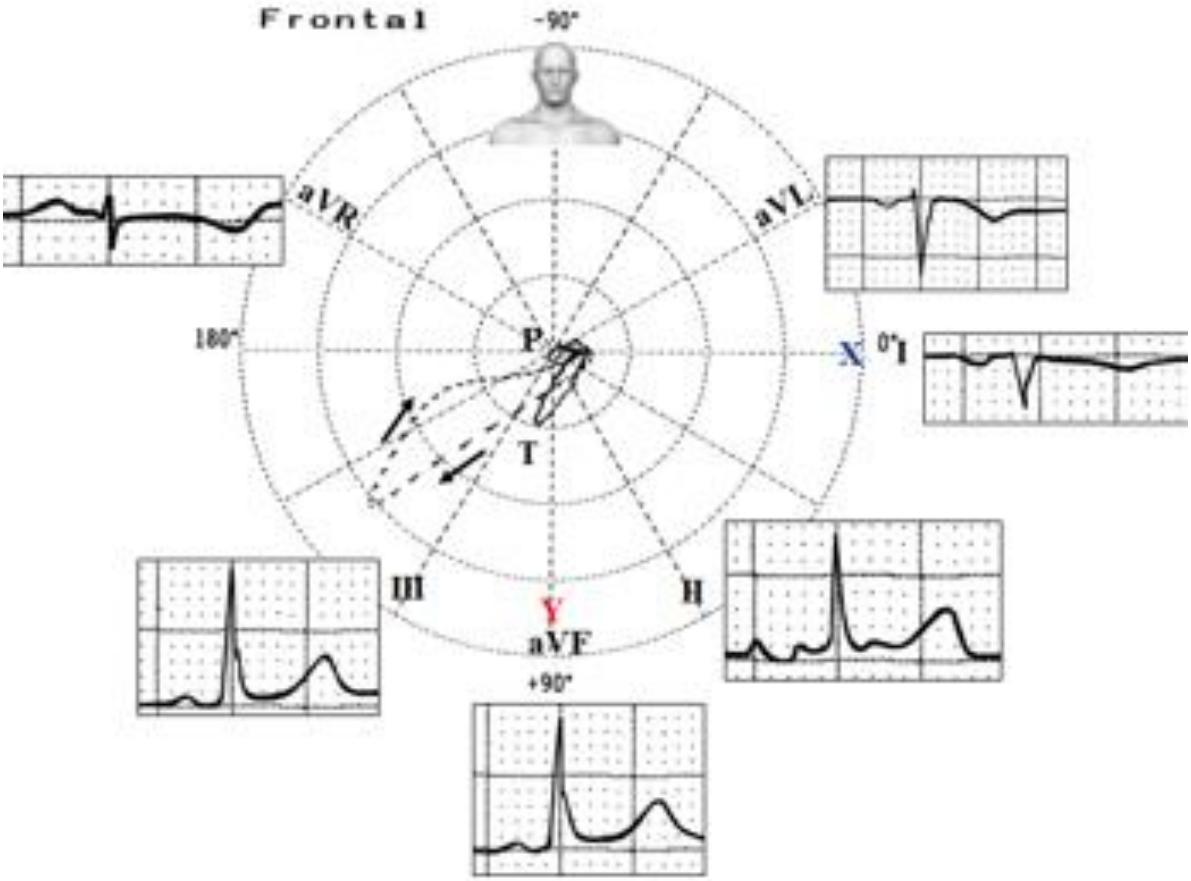

PF – vector SÂP de izquierda a derecha, de arriba a abajo, apuntando a alrededor de +120º (III). Este hecho originará ondas P negativas en aVL y I, positivas en III, y aVF y variables en II y aVR.

Figura 13 **Diagrama de la I nversión auricular (situs inversus) en un caso de dextrocardia**

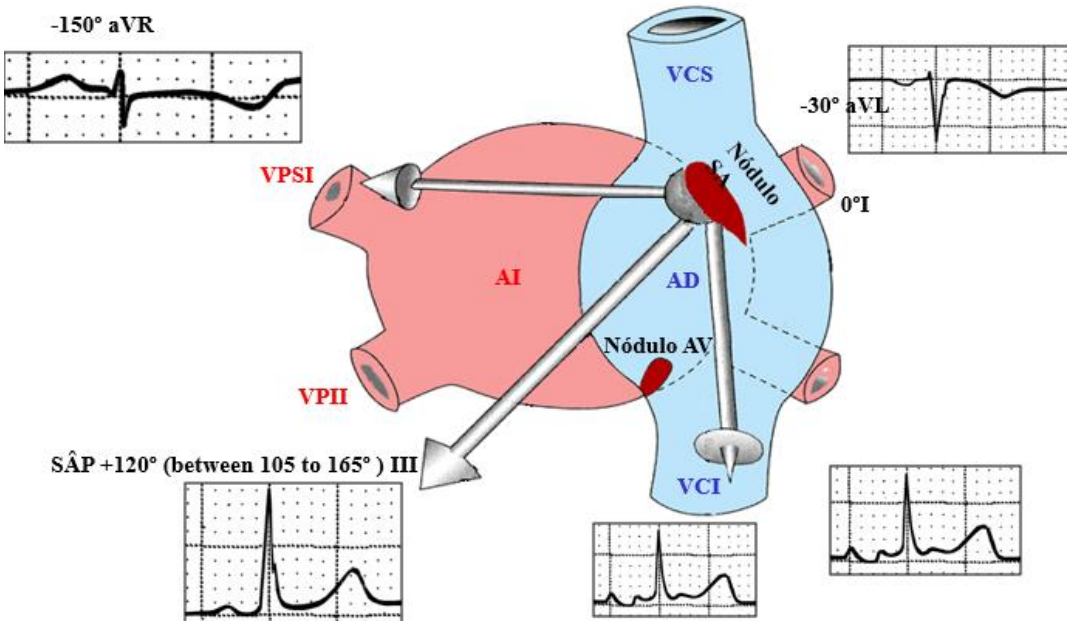

Vector SÂP de izquierda a derecha, de arriba a abajo, apuntando a cerca de +120º (III). Este hecho originará ondas P negativas en aVL y I, positivas en III y aVF, y variables en II y aVR.

II. El intercambio accidental de los electrodos del brazo izquierdo por el de la pierna izquierda "reversal of left arm and left leg electrodes"(LA/LL)

Left arm (LA)/Left leg (LL) lead reversal Figura 13

Figura 13

Middle panels

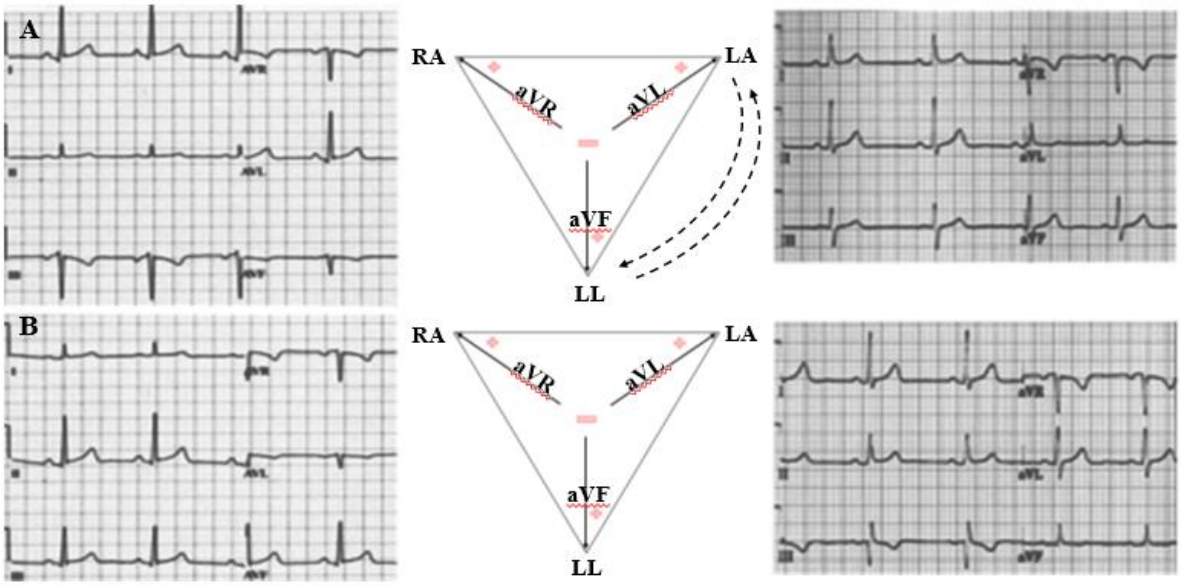

Figura 14 **Left arm (LA)/Left leg (LL) lead reversal**

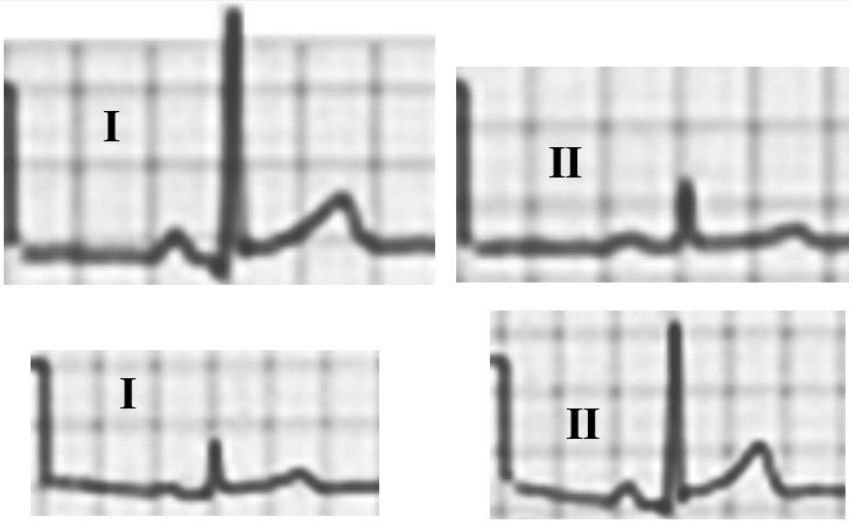

La clave para detectar la reversión del cable LA / LL es la mayor amplitud de la onda P en I en relación a II. Esto es anormal (Superior).

Posición normal del cable LA / LL. En este caso, la relación amplitud PII> PI Esto es normal. (Inferior)

Una onda P negativa em III y P de voltaje mayor en I que en II (amplitud intercambiada de las ondas P: onda P en la derivación I >II) debe levantar sospecha de intercambio acidental del electrodos del brazo izquierdo (LA) por el de la pierna izquierda (LL) “left arm/left leg lead reversal” con una acurácia de 90% si el paciente está em ritmo sinusal. (**Abdollah 1997; Velagapudi 2017**). No obstante, Heden e col. (**Heden 2001**) encontraron una sensibilidad de 90% y especificidad de 38%.

La causa básica de este intercambio accidental del electrodo do brazo izquierdo por la pierna izquierda(**LA/LL)** obedece a que los cables de derivaciones no se insertaron en el lugar correcto en la caja de cables **"the cable junction box"** en su ubicación específica después de la limpieza de la misma. Figura15

Figura 15

Caja de empalme ECG (lado de los cables de alimentación de ECG)

ECG Junction box(ECG lead wires side.

El técnico inadvertidamente cambia de lugar los cables (se describe en técnicos daltónicos o indulgentes), lo que conduce a este error de inversión de cables.

Otros hallazgos

- aVR no se modifica
- aVL y aVF están intercambiadas entre si
- III es su imagen en espejo
- Los cambios en las precordiales son nulos o mínimos (habría cambios en amplitud o voltaje si el electrodo " cambiado" fuese el indiferente, el de pierna derecha.

Un hecho histórico, sorprendente es que la descripción inicial del signo voltaje de P en I >II (**PI>PII)** y P con la parte final positiva **(P minus-plus)** fue descripta por primera vez hace 75 años por Goldenberg en 1942 (**Goldenberg ay b**). Este investigador fue el creador de las derivaciones de los miembros aVR, aVL y aVF(originalmente eran apenas 3 derivaciones las que existían I,II y III) Goldenberg desconectó un cable de la central terminal de Wilson y así nacieron las derivaciones de los miembros unipolares aumentadas(a; aumentadas). En otras palabras, en 1942, Goldberger observó que los señales pueden aumentarse al omitir la resistencia de cada una de las derivaciones de los miembros del terminal central de Wilson, que está conectado al electrodo de medida. De esta forma, los tres cables mencionados pueden ser reemplazados por un nuevo conjunto de cables que se denominan conductores **aumentados(a)** debido al aumento de la señal ocasionada.

III. El intercambio de electrodos entre el brazo derecho(RA) y la pierna izquierda(LL)

Este error puede simular infarto de miocardio inferior. Sin embargo, a diferencia del infarto inferior en ritmo sinusal, la onda P en las derivaciones aVF y II también está invertida.

IV. La colocación truncal o no estándar de las derivaciones de las extremidades

Puede ocasionar patrón de pseudo infarto inferior o ínfero-lateral o contrariamente desaparición del patrón de infarto inferior o ínfero-lateral (**Sevilla 1989**) o desvío del eje eléctrico del QRS hacia la derecha. (**Bond 2016**).

V. Intercambio accidental de los electrodes de la pierna derecha con los del brazo derecho o izquierdo "Reversal of right leg and left arm or right arm electrodes"

El diagnostico debe sospecharse cuando se registra un voltaje muy pequeño (<0.1 mV) en apenas una derivación de los miembros

VI. Colocación normal e incorrecta de las derivaciones precordiales

La colocación correcta de los electrodos precordiales es básica para la realización adecuada de un trazado. Figura 16

Figura 16

A **B**

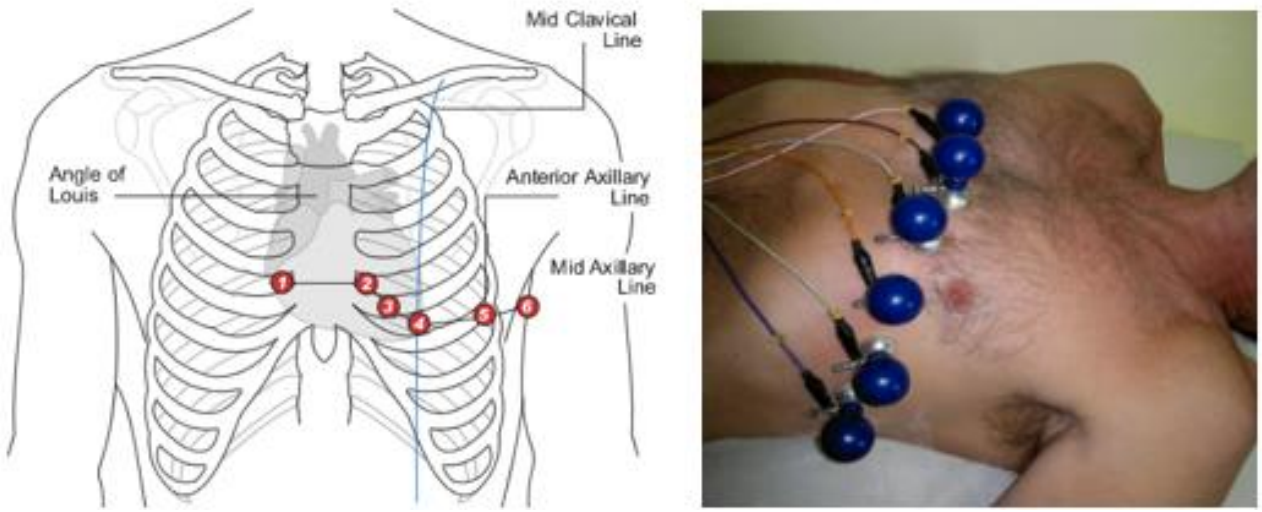

A puntos de colocación correcta de los electrodos en la proyección frontal

B colocación correcta de los electrodos con el paciente en decúbito dorsal. El brazo izquierdo debe estar un poco separado del tórax para conseguir colocar los electrodos V5 y V6.

V1: En el cuarto espacio intercostal en el borde derecho del esternón.

V2: En el cuarto espacio intercostal en la orilla izquierda del esternón.

V3: A medio camino entre los electrodos V4 V2 y.

V4: En el quinto espacio intercostal izquierdo en la línea clavicular media (baja desde la mitad del punto de la clavícula).

V5: En el mismo nivel que el electrodo V4, la línea axilar anterior (baja desde el pliegue axilar anterior).

V6: En el mismo nivel como electrodos V4 y V5, en la línea axilar media (baja desde el punto medio de la axila).

Las 6 derivaciones precordiales son denominadas derivaciones "V" y numeradas V1 a V6. Para posicionar con precisión, es importante ser capaz de identificar el llamado "ángulo de Louis", o "ángulo esternal". Para encontrarlo debemos colocar los dedos centralmente

encima del manubrio esternal y deslizarlos hacia abajo hasta que se pueda sentir la parte superior del esternón. Desde esta posición, continuar moviendo los dedos hacia abajo hasta que sienta un hueso protuberante. Este es el "ángulo de Louis" el cual se localiza más fácilmente con el paciente en decúbito dorsal. Desde el ángulo de Louis, mover los dedos hacia la derecha y se sentirá un espacio deprimido entre las costillas. Esta brecha es el segundo espacio intercostal. Desde esta posición, debemos correr los dedos hacia abajo a través de la costilla siguiente, y la siguiente. El espacio en el que se encuentra es el cuarto espacio intercostal. Donde este espacio se encuentra con el esternón es la posición para V1. A seguir debemos retornar al "ángulo de Luis" y pasar al segundo espacio intercostal de la izquierda. Desplazar hacia abajo en las próximas 2 costillas donde se encuentra el cuarto espacio intercostal que corresponde a la posición para V2. Desde esta posición, deslice los dedos hacia abajo sobre la costilla siguiente y se encuentra en el 5º espacio intercostal. Ahora mirar el pecho e identificar la clavícula izquierda, un hueso que va desde el hombro izquierdo hasta la parte superior del esternón. La posición para V4 está en el 5º espacio intercostal, en línea vertical que parte del centro de la clavícula. V3 se encuentra a medio camino entre V2 y V4. Seguir en el 5º espacio intercostal hacia la izquierda hasta que los dedos estén inmediatamente por debajo del comienzo de la axila, o área debajo del brazo. Esta es la posición para V5. Finalmente seguir esta línea del quinto espacio intercostal un poco más lejos hasta que esté inmediatamente por debajo del punto central de la axila, (línea medio axilar). Esta es la posición para V6.

Un error muy frecuente en la realización del ECG es la colocación alta o baja de las precordiales derechas (V1a V2 V3), es decir encima del cuarto espacio intercostal observado en 50% de los trazados o desplazamiento inferior e izquierdo en el 30-50% de los casos en las derivaciones de V4 a V6, lo que indica que estos electrodos precordiales laterales se colocan comúnmente fuera dos respectivos sitios anatómicos. (**Wenger 1996**).

La colocación errada alta de las precordiales derechas puede originar componente negativo de la P mayor o P totalmente negativa (**García-Niebla 2012**) y patrón de trifásico tipo rSr´ con r´ estrecha en V1 de pseudo bloqueo incompleto de ramo derecho, pobre progreso de R o R de voltaje aumentada de V1 a V3. Por lo tanto, debemos sospechar la inadecuada colocación alta de los electrodos precordiales derechos en un paciente sin enfermedad cardiaca por la presencia de onda P negativa exclusiva en V1, sobre todo si va acompañada de la morfología rSr'. Además, el registro en V2 de componente negativo de la onda P, acompañado en muchas ocasiones de una onda P difásica en V1 con predominio habitualmente del componente negativo, también es un firme indicio de colocación alta de estos electrodos. también causar la progresión inadecuada de la onda R.

La colocación baja de los electrodos derechos en el quinto espacio intercostal suele pasar desapercibida, pero el mayor cambio es el aumento de el voltaje de la R aproximadamente 0.1mV en V1 V2 por cada espacio intercostal inferior. (**García-Niebla 2012**)

El intercambio del electrodo de V1 por V3, de colores respectivamente rojo y verde, realizado por técnico daltónico puede resultar en onda R en V1 > V2-V3. Figura 17

Figura 17

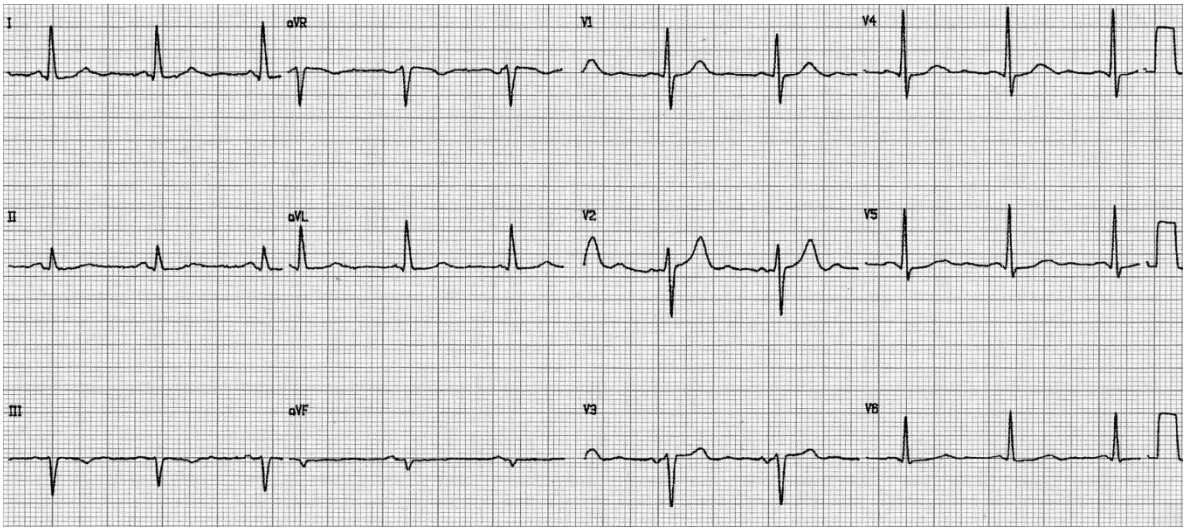

Diagnóstico clínico: intercambio accidental de los electrodos V1 y V3.

Diagnóstico ECG: R de V1 de mayor voltaje que las Rs de V2-V3. Progresión decreciente de la R de V1-V3.

Con el uso de gel conductor en cantidades excesivas se describe el así llamado **"electrodo precordial grande"**, resultando en QRSs "monótonos" en las precordiales. Figura 18

Figura 18

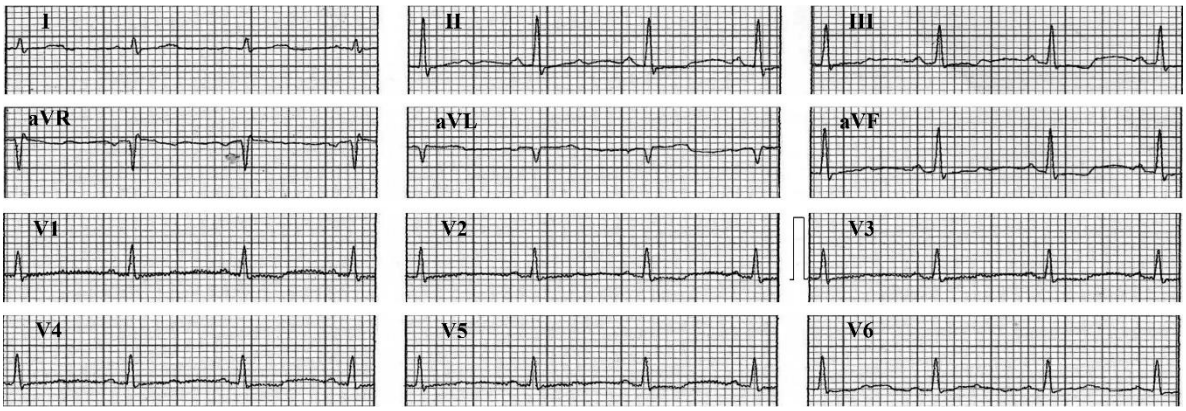

Diagnóstico ECG: repare que los QRSs de V1 a V6 son iguales, lo que obedece a excesivo uso de gel conductor, el cual comunica todas las precordiales originando la media de los potenciales eléctricos en estas derivaciones.

Figura 19

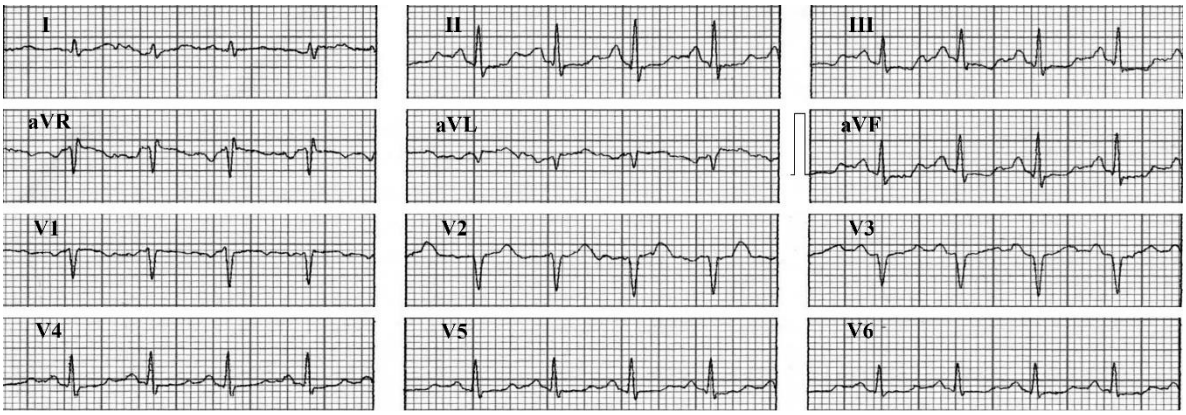

Diagnóstico ECG: trazado perteneciente al mismo paciente realizado minutos después habiendo removido el exceso de gel. Observe que de V1 a V3 surge un patrón de área eléctricamente inactiva ántero-septal y con relativo bajo voltaje de V4 a V6. Adicionalmente, discreta depresión del segmento ST en pared ínfero-lateral. Ha desaparecido totalmente el artefacto **"electrodo precordial grande"**, resultando en QRSs "monótonos" en las precordiales.

Conclusión

Los artefactos en electrocardiografía son muy frecuentes y pueden ser fácilmente reconocidos en la mayoría de los casos. Incluyen las interferencias externas e internas como mal aterramiento del aparto, interferencias por dispositivo ligados dentro de la habitación como teléfonos celulares digitales localizados a menos de 25cm del módulo de toma del electrocardiógrafo, camas eléctricas, lámparas quirúrgicas y fluorescentes, movimiento de compresiones y descompresiones torácicas durante la reanimación cardiopulmonar, artefactos producidos por corriente alternada que afectan la línea de base del ECG y colocación errada en la caja de empalme de los cables del ECG. Dentro de las causas internas destacan los temblores musculares de diversa naturaleza, calofrío por hipotermia, inadecuada limpieza de la piel, exceso de gel conductor precordial, y colocación errada accidental de electrodos tanto de los miembros cuanto de las precordiales. Es fundamental periódicas evaluaciones de los técnicos encargados de realizar los trazados con el objetivo de disminuir al máximo posible los artefactos de múltiple naturaleza.

Referencias

1. Abdollah H, Milliken JA. Recognition of electrocardiographic left arm/left leg lead reversal. Am J Cardiol. 1997;80(9):1247-9.
2. Batchvarov VN, Malik M, Camm AJ. Incorrect electrode cable connection during electrocardiographic recording. Europace. 2007;9(11):1081-90.
3. Baranchuk A1, Kang J. Pseudo-atrial flutter: Parkinson tremor. Cardiol J. 2009;16(4):373-4.
4. Barrett CD, Kelly PJ, Halley C, Sugrue D. Pseudo atrial flutter.Eur J Intern Med. 2007;18(8):603-4.
5. Bond RR, Finlay DD, McLaughlin J, et al. Human Factors Analysis of a Novel Engineering Solution to the Problem of Electrode Misplacement During 12-Lead Electrocardiogram Acquisition.J Electrocardiol. 2016;49(6):933.
6. Finsterer J, Stollberger C, Gatterer E. Oral anticoagulation for ECG tremor artefact simulating atrial fibrillation. Acta Cardiol ;58 (5):425–9.
7. García-Niebla J, Rodríguez-Morales M, Valle-Racero JI, de Luna AB. Negative P wave in V1 is the key to identifying high placement of V1-V2 electrodes in nonpathological subjects.Am J Med. 2012;125(9).
8. Goldberger E.A simple, indifferent, electrocardiographic electrode of zero potential and a technique of obtaining augmented, unipolar, extremity leads. Am Heart J. 1942, vol. 23 (pg. 48-92Goldberger E.A. The aVL, aVR, and aVF leads; A simplification of standard lead electrocardiography. Am. Heart J. 1942; 24: 378-96.
9. Gulizia MM, Casolo G, Zuin G, et al; ANMCO/AIIC/SIT. ANMCO/AIIC/SIT Consensus document: Definition, precision and appropriateness of the electrocardiographic signal of electrocardiographic recorders, ergometry systems, Holter systems, telemetry and bedside monitors G Ital Cardiol (Rome). 2016;17(6):393-415.
10. Handwerker J, Raptopoulos VD.Images in clinical medicine. A medical mystery: dilated bowel.N Engl J Med. 2007;356(5):503.
11. Heden B. Electrocardiographic lead reversal. Am J Cardiol. 2001 Jan 1;87(1):126-7.
12. Huang CY, Shan DE, Lai CH, et al.An accurate electrocardiographic algorithm for differentiation of tremor-induced pseudo-ventricular tachycardia and true ventricular tachycardia.Int J Cardiol. 2006;111(1):163-5.
13. Hwang WJ, Chen JY, Sung PS, Lee JC. Parkinsonian tremor-induced electrocardiographic artifacts mimicking atrial flutter/fibrillation or ventricular Int J Cardiol. 2014;173(3):597-600.
14. Kors JA, van Herpen G.Accurate automatic detection of electrode interchange in the electrocardiogram. Am J Cardiol. 2001;88(4):396-9.
15. Llinas R, Henderson GV.Images in clinical medicine. Tremor as a cause of pseudo-ventricular tachycardia.N Engl J Med. 1999;341(17):1275.

16. Nam MC, Best L, Greaves K, Dayananda N.Global pseudo-atrial flutter ECG appearance secondary to unilateral parkinsonian tremor.BMJ Case Rep. 2016 Jan 25;2016. pii: bcr2015214048.
17. Ortega-Carnicer J1.Tremor-related artefact mimicking ventricular tachycardia.Resuscitation. 2005;65(3):243-4.
18. Prabhavathi B1, Ravindranath KS, Moorthy N, Manjunath CN. Pseudo-atrial flutter/fibrillation in Parkinson's disease.Indian Heart J. 2009;61(3):296-7.
19. Riaz A1, Gardezi SK, O'Reilly M. Pseudo ventricular tachycardia: a case report.Ir J Med Sci. 201;179(2):295-6.
20. Sawhney V, Campbell N. Parkinson's disease and pseudo-ventricular tachycardia.QJM. 2014;107(9):775.
21. Sevilla DC, Dohrmann ML, Somelofski CA, et al. Invalidation of the resting electrocardiogram obtained via exercise electrode sites as a standard 12-lead recording. Am J Cardiol. 1989;63(1):35-9.
22. Velagapudi P, Turagam MK, Ritter S, Dohrmann ML.Left arm/left leg lead reversals at the cable junction box: A cause for an epidemic of errors.J Electrocardiol. 2017;50(1):111-114.
23. Vereckei A. Pseudo-ventricular tachycardia: electrocardiographic artefact mimicking non-sustained polymorphic ventricular tachycardia in a patient evaluated for syncope. Heart Jan 2004;90(1):81.
24. Wenger W, Kligfield P.Variability of precordial electrode placement during routine electrocardiography.J Electrocardiol. 1996;29(3):179-84.