

SUSTAINED WIDE QRS REGULAR TACHYCARDIA  
WELL TOLERATED IN ADULT MAN  
TAQUICARDIA REGULAR SUSTENTADA CON QRS  
LARGO BEM TOLERADA EM HOMEM ADULTO

**Raimundo Barbosa Barros MD Fortaleza Ceará.**

# CASO CLÍNICO

- Paciente, J.A.G.S, masculino, branco, 46anos, procedente de Fortaleza Ceará Brazil com queixa de palpitação e desconforto torácico há aproximadamente 2 horas.
- Ao exame físico:
  - Paciente consciente e orientado
  - PA:130 X 70mmHg FC: 180bpm
  - Saturação de Oxigênio:98% em ar ambiente – Eupnéico
  - Extremidades bem perfundidas
  - Perguntas:
    - Qual o diagnóstico eletrocardiográfico da taquiarritmia e qual o acompanhamento futuro adequado?

**J.A.G.S, male, white, 46anos, coming from Fortaleza Ceará Brazil complaining of palpitations, chest discomfort for about 2 hours.**

**Physical examination:**

**Conscious and guided patient**

**BP: 130 X 70 mmHg.; HR: 180 bpm**

**Oxygen Saturation: 98% in environment air - Eupneic**

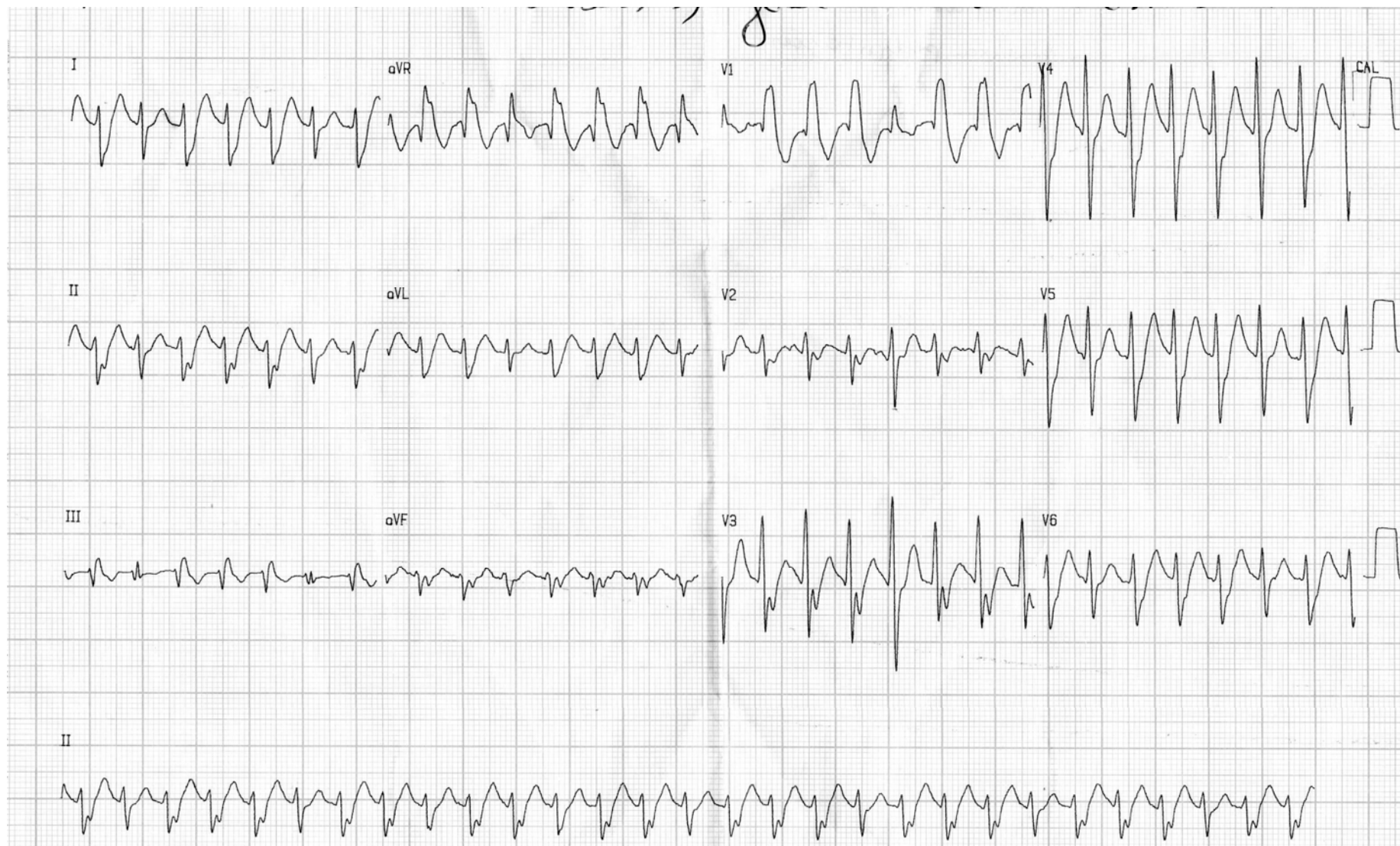
**Well perfused extremities.**

**Questions:**

**What is the electrocardiographic diagnosis of the event?  
and what future appropriate follow-up approach?**

17/10/11 às 12:26h

October 17/2011 at 12:26 pm



Após 6mg endovenoso de adenosina/After intravenous adenosine 6mg

