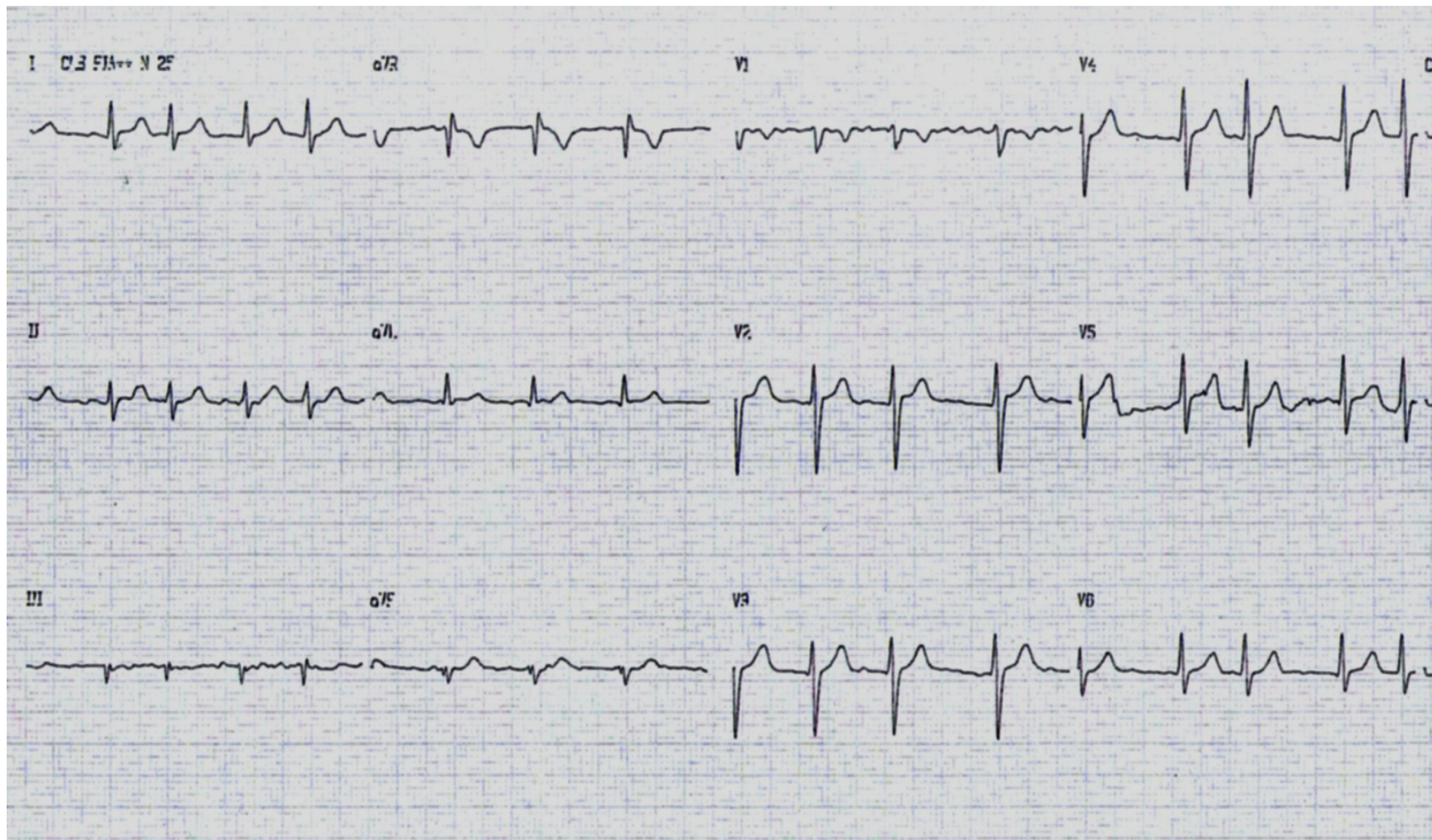
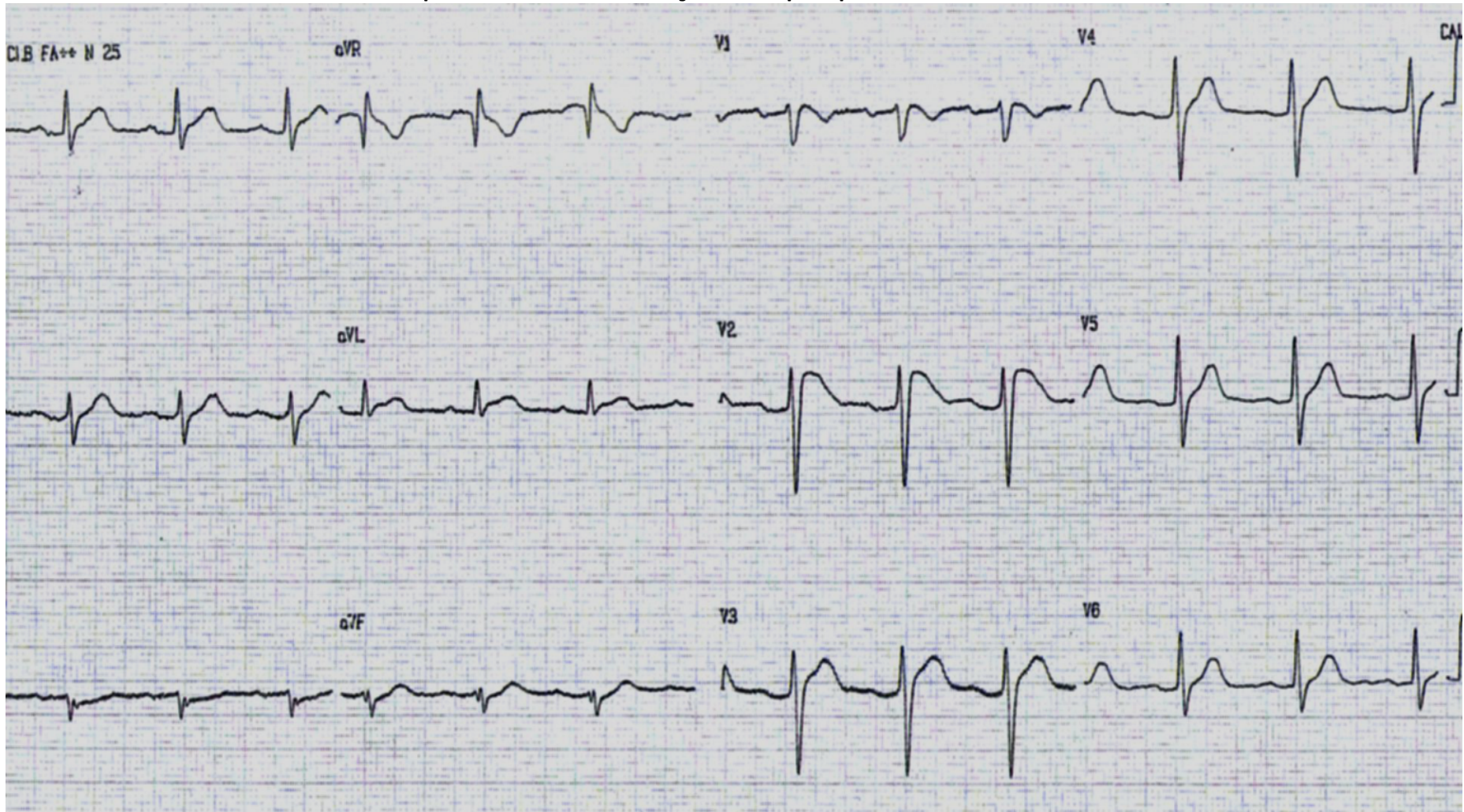


Paciente de 26 anos admitido com história de palpitação taquicárdica <3 horas. Sem evidência de cardiopatia .Nega síncope ou história familiar de morte súbita. Foi submetido ao protocolo de cardioversão química com 600mg de propafenona VO.



ECG realizado 2 horas após a administração de propafenona. Paciente assintomático



ECG realizado após 4 horas

