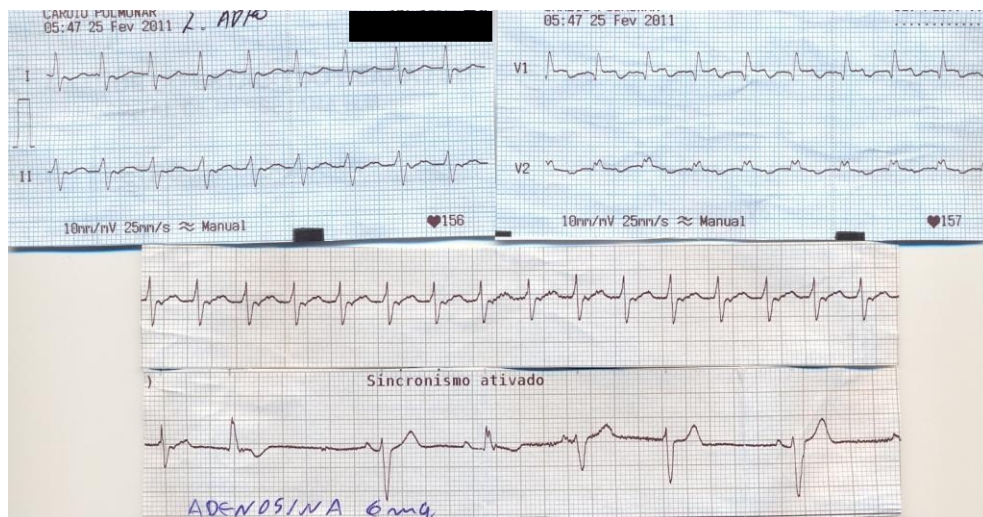


Taquicardia post trasplante cardíaco

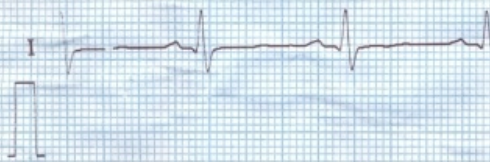
Dr. Raimundo Barbosa Barros

Hombre de 63 años de edad, desde el séptimo día del postoperatorio de un trasplante cardíaco desarrolla episodios repetidos de taquicardia con las mismas características de fácil respuesta de la administración de adenosina.



CARDIO PULMONAR
08:41 26 Feb 2011

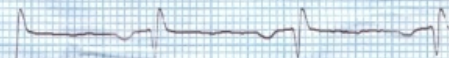Id. Pac.:



III



aVR



10mm/mV 25mm/s \approx Auto

♥ 82

CARDIETTE ar600 adv

CARDIO PULMONAR
08:41 26 Feb 2011

Id. Pac.:



V1



V2



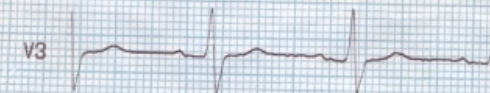
10mm/mV 25mm/s \approx Auto

♥ 83

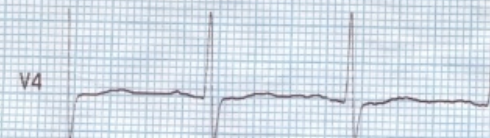
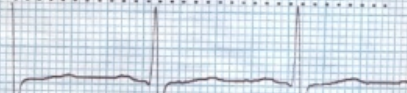
CARDIETTE ar600 adv

CARDIO PULMONAR
08:41 26 Feb 2011

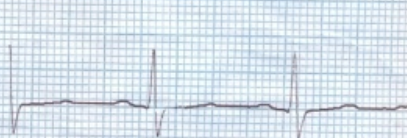Id. Pac.:



V5



V6



10mm/mV 25mm/s \approx Auto

CARDIETTE ar600 adv