

Bradicardia en joven vietnamita de 16 años – 2011

Roberto Marin Sojo. Ha Noi Viet Nam

Estimados amigos

Un joven de 16 años, vietnamita que estudia en Singapur ha venido a mi consulta en Ha Noi con historia de "dificultades para despertarse", aunque está consciente de su entorno, no tiene fuerza para moverse (sic).

Durante el día practica deportes normalmente, es buen estudiante y se alimenta bien. No usa drogas, ni alcohol. Es un chico de clase alta vietnamita.

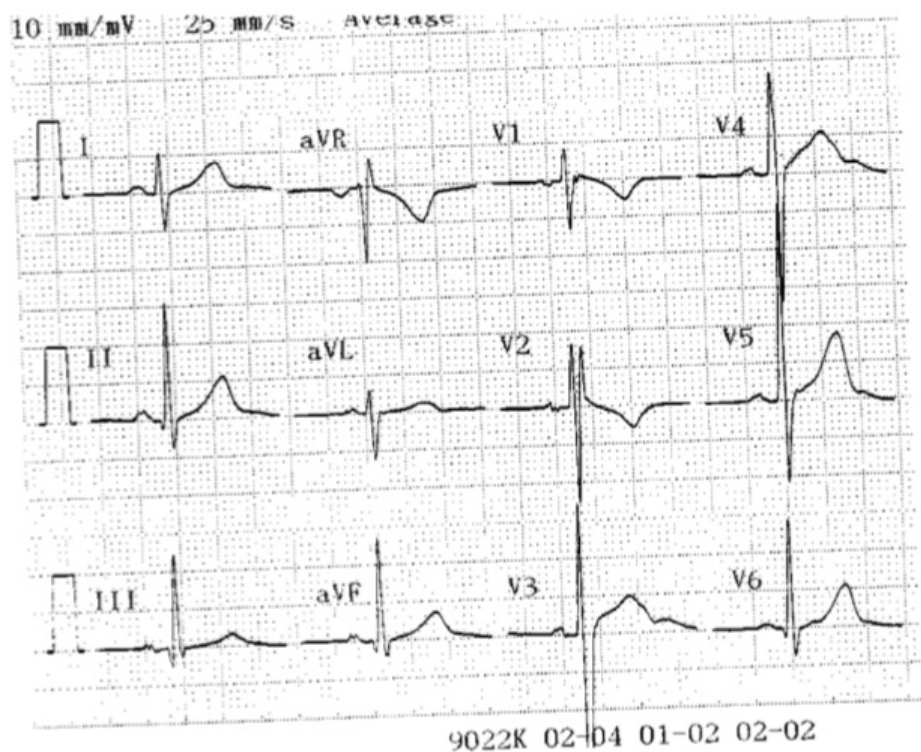
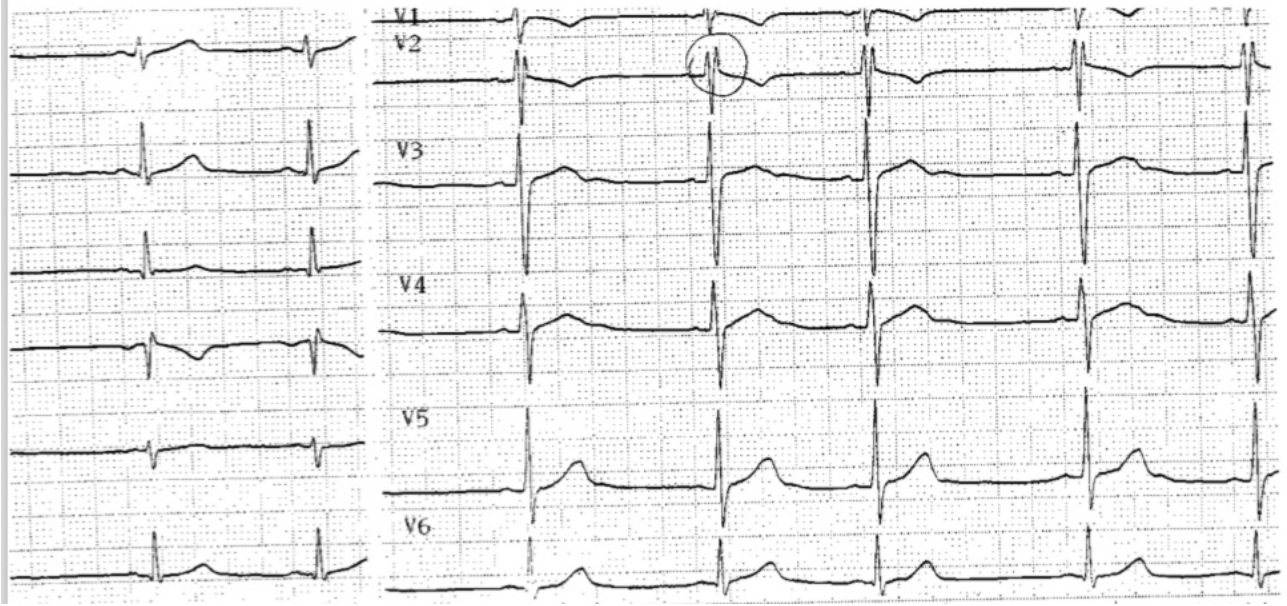
Visitó un médico local vietnamita que le encontró una frecuencia cardíaca en reposo de 35 p/min y le prescribió Teofilina 100mg tid, que le incrementó en 3 días la frecuencia a 54p/min.

El Joven traía un Ecocardiograma considerado normal en todos sus aspectos, exámenes de laboratorio también normales, pero un Holter con 7% de extrasístoles supraventriculares y una Frecuencia cardiaca que osciló entre 37 y 48 p/min.

No tiene historia de síncope, no tiene historia de Fiebre reumática, no se ha hecho pruebas de función tiroidea, aunque se las solicité hoy día.

Envío el scan del último ECG y rogaría su ayuda, pues le han recomendado el implante de un marcapasso a nivel local.

Gracias



OPINIONES DE COLEGAS

A mi humilde entender se trata de un ECG normal en un deportista. Tiene bradicardia sinusal, bloqueo incompleto de rama derecha y arritmia sinusal del tipo respiratorio (entre el 3º y 4º latido), hallazgos que habitualmente observamos en quienes practican deportes. De manera alguna indicaría marcapasos.

Me alegra mucho (y me sumo a quienes ya lo expresaron anteriormente) encontrar a un médico ejerciendo en Vietnam participando de este foro.

Los mejores augurios para el 2.011.

Luciano Pereira

Paraguay

Yo no estoy viendo el ECG.

¿Lo podría mostrar DE NUEVO? Parece que el comentario de Luciano es lógico.

Thank in advance

Andres R. Pérez Riera

Não quero ser maníaco mais no Sudeste asiático a síndrome de Brugada é endêmica com uma prevalência estimada de 26-40 por 100,000 habitantes. Esta enfermidade é a primeira causa de morte entre homens jovens na Tailândia depois dos acidentes automobilísticos. Queria lhe perguntar ao colega que trabalha lá DrRoberto Marin Sojose na sua prática diária se há deparado com um significativo numero de casos de "sudden unexpected nocturnal death"?

Os Vietnamitas Hmong refugiados da guerra que emigraram para USA na década del 70 tiveram varias mortes misteriosas

Thailand, LAI TAI, once believed to be linked to eating rice cakes, or the *phi amor* 'widow ghost' foraging the night for healthy young men. Prevalence is 26-40 per 100,000 population. Recent studies link SUDS inandto the Brugada syndrome.

Hmong of Vietnam,TSOB TSUANG- the 1970s, thecoined the acronym SUND (sudden unexpected nocturnal death) and SUDS (sudden unexpected death syndrome) from reports of 38 mysterious deaths among Southeast Asian refugees, mainly from the Hmong of.

A case control study in the Ban Vinai refugee camp in northeasterrevealed associations between sudden death in sleep and membership in the Green-Hmong subgroup with a family history of sudden death and non-fatal sleep disturbances.

French Polynesia, SUDS cases attributed to Polynesian migration history fromcenturies ago. In a study of 150 men with a history of fainting, cardiac arrest, or an abnormal EKG. Of these, 32 were found to have the abnormal EKG pattern; in 6 of 11, ventricular fibrillation could be induced. 70 % had an older male relative who died unexpectedly in the night.

Japan,POKKURI—a SUDS misnomer, neither "sudden or unexpected," a ritual of the elderly Japanese who go on a winter pilgrimage to the pokkuri-dera (Buddhist temple of sudden death, theKichi-denji Temple in Nara City). Not wishing to suffer or be a burden with an extended illness, they actually pray for a discrete and peaceful death while sleeping, to '*pokkuri*,' to just "pop-off."

Meu caro Dr Roberto

Parece-me que em V1 existe onda epsilon na porção final do QRS. Além do mais a inversão de T em V1-V3 associado à QRS em V2 > V6 sugerem DAVD.

Dear Dr Andrés, voce não acha que este paciente deveria realizar uma RNM para afastar DAVD?

Aguardaremos novas opiniões.

Raimundo Barbosa Barros

Coincido con el colega de Paraguay

A propósito de este caso.....le preguntaría al Dr. Sclarovsky ¿qué opina acerca de lo que sostienen algunos colegas, de que el BLOQUEO DE RAMA DERECHA DE BAJO GRADO (o incompleto) no deberíamos informarlo como tal, dada su característica tan próxima a la NORMALIDAD?

Atte

Gustavo Adamowicz

A pesar que a pregunta no fue dirigida a mi persona te doy mi respuesta. Entiendo esta preocupacion. Cuantas veces uno recibe casos de BIRD inocentes que son enviados por otros colegas no cardiólogos por que tienen un laudo de BIRD en el ECG.

Este hecho deja al paciente aprensivo inutilmente.

Mas no podemos omitir este diagnóstico porque en ocasiones el BIRD tiene un significado clinico subyacente.

No concuerdo con eliminar el diagnóstico por el hecho que en el 97% de los casos corresponda a una variante da normalidad.

Andres R. Pérez Riera.

Coincido con el Dr. Luciano a pesar de ser del sureste asiático ya comentado por el Maestro Pérez Riera, en el ECG no hay signos de Sme de Brugada. No ha referido antecedentes familiares, ni historia de síncope. Y sospechar ARVD por la sola presencia de bradicardia y realizar RMN con eco normal, no me convence tampoco (perdón prezado Dr Raimundo).

¿Le realizaron ergometría para observar la respuesta cronotrópica y ECG en el ejercicio? Deportista longilíneo joven con bradicardia no encuentro ninguna indicación de marcapasos.

Saludos

Martin Ibarrola

Estimado Dr Marin Sojo .

No tengo mucha experiencia en asiáticos, pero ese ECG creo interpretarlo como un paciente con BS + BIRDHH con QTc normal y no aprecio onda Epsilon

Pienso que debería tratarse de una BS por predominio vagal y que debería practicársele :

- 1.- Una prueba de Atropina y verificar si existe respuesta delNS (40 ugr/Kgr/)

con incremento de la FC > 90-95 x` y superar el 25-30% de su FC basal o hacer una prueba de esfuerzo y verificar competencia cronotrópica y aparición de síntomas con limitación de su capacidad de esfuerzo (no superar los 9 mets)

2.- Bloqueo autonómico dual: FCI = 118,1 – (0,57 * edad) (años) Inderal 0.1-0.2 mgrs x Kgr lentamente IV en 1 min + Atropina 40 microgr / Kgr lentamente IV en 1 min

Antes de indicar marcapaso en este paciente .

Mauricio Rondón MD
Sección de Electrofisiología y Marcapasos
Servicio de Cardiología - Jefe del 5to Departamento
Hospital Universitario de Caracas

Minhas considerações finais em referencia ao caso do colega em Vietnam

Dr. Andrés R. Pérez Riera

Conclusion: absolutely normal. But I recommend polysomnograph study. Why? Because the strong epidemiology of this young man patient it is very important rule out the Sudden unexpected death syndrome (SUDS) or Sudden unexpected nocturnal death syndrome (SUNDS) is sudden unexpected death of adolescents and adults during sleep. SUDS was first noted in 1977 among Hmong Vietnamese refugees in the US. (has this patient ^{1; 2} The disease was again noted in Singapore, when a retrospective survey of records showed that 230 otherwise healthy Thai men died suddenly of unexplained causes between 1982 and 1990: ³ In the Philippines, SUDS affects 43 per 100,000 per year among young Filipinos. Most of the victims are young males. ⁴ SUDS has been cloaked in superstition. In Thailand it is particularly believed to be linked to eating rice cakes. Filipinos believe ingesting high levels of carbohydrates just before sleeping causes *bangungot*. It has only been recently that the scientific world has begun to understand this syndrome. Victims of *bangungot* have not been found to have any organic heart diseases or structural heart problems. However, cardiac activity during SUDS episodes indicates irregular heart rhythms and VF. The victim survives this episode if the heart's rhythm goes back to normal. Older Filipinos recommend wiggling the big toe of people experiencing this to encourage their heart to snap back to normal. In the Philippines, most cases of *bangungot* have been linked with acute hemorrhagic pancreatitis by Filipino medical personnel although the effect might have been due to changes in the pancreas during post-mortem autolysis. In Thailand and Laos, *bangungot* (or in their term, sudden adult death syndrome is caused by the BrS.

1. Centers for Disease Control (CDC). Sudden, unexpected, nocturnal deaths among Southeast Asian refugees. MMWR Morb Mortal Wkly Rep. 1981 Dec 4;30(47):581-4, 589.
2. Parrish RG, Tucker M, Ing R, Encarnacion C, Eberhardt M. Sudden unexplained death syndrome in Southeast Asian refugees: a review of CDC surveillance. MMWR CDC Surveill Summ. 1987 Feb;36:43SS-53SS
3. Goh KT, Chao TC, Chew CH. Sudden nocturnal deaths among Thai construction workers in Singapore. Lancet. 1990 May 12;335(8698):1154.
4. Gervacio-Domingo G, Punzalan FE, Amarillo ML, Dans A. Sudden unexplained death during sleep occurred commonly in the general population in the Philippines: a sub study of the National Nutrition and Health Survey. J Clin Epidemiol. 2007 Jun;60:567-571.

Sinus rhythm bradychardia, phasic sinus arrhythmia, HR between 53 to 60 bpm, QRS duration = 80 ms (very short for truly IRBBB), QRS axis + 80°, triphasic pattern rSr' in V 2 (probably pseudo incomplete right bundle branch block), visible normal U wave. There are not epsilon wave.

Respuesta al Dr. Gustavo Adamowicz: la presencia de una r pequeña tardía en V1 es generalmente parte del síndrome electrocardiográfico de SI, SII, S III.
Este síndrome viene acompañado siempre por los siguientes parámetros electrocardiográficos:

R pequeña en aVR , ondas S desde V1 a V6 y falta de ondas q en V5, V6. Estas S miden 49 mms generalmente y falta de ondas q en V5, V6 (en adultos, porque en niños tienen ondas q)

Las r pequeñas en V1 aparecen de acuerdo a la localización del electrodo, un cambio ligero del electrodo hacia arriba aparecerá siempre r pero si se coloca el electrodo un poquito más abajo la r desaparece.

¿Por qué dije S a 40ms?

PORQUE para ser bloqueo de rama derecha, de medir 60ms. Porque?

PORQUE la depolarización del septo de izquierda a derecha dura 60ms. Por qué?

Porque la depolarización del septo, es semejante a onda delta, se despolariza a través de músculo, y no de fibras conductoras.

Por lo tanto yo nunca diagnostico bloqueo derecho incompleto.

Un feliz año nuevo juntos a sus seres queridos

Un fraternal abrazo

Samuel Sclarovsky

Dr. Sclarovsky y Dr. Riera

Veo que llegamos a punto importante en el que hay discordancia de opiniones.
Creo que ambos no opinan lo mismo del BLOQUEO INCOMPLETO DE RAMA DERECHA.....

¿Existe para algunos y no para otros?

¿Vale la pena la discusión si no trae consigo relevancia clínica?

¿Es sólo un tema de distintas escuelas?

Atte

Gustavo Adamowicz

Prezado Dr. Marín-Sojo:

Querido conterrâneo

2011 bem feliz a voce e família e parabéns pela coragem e desprendimento de servir em um país distante.

Repito o diagnóstico de BS, BIRD, e arritmia sinusal. quanto as suas queixas clínicas me parecem não cardiológicas e da esfera psico emocional.

Que continue no desporto.

Adail Paixao Almeida - Bahia – Brasil

Primero feliz año a todos, seguro han disfrutado y brindado con sus familias, amigos, como corresponde.

El BIRD está bien definido en la literatura. El genial Rosenbaum los ha descrito hace ya muchos años.

Tiene razón el Maestro Samuel: hay veces por hábito del paciente o colocación de los electrodos que aparece una r final en V1, con QRS de duración normal, en esto si por escuela no los denominamos BIRD al describir el ECG.

En casos de QRS normal y en V1 con r final simplemente colocamos la duración del QRS y el comentario de imagen de BIRD en V1 o si desean más sutil Rr en V1, esto si entiendo es una escuela, el que lee el informe interpreta que es longilineo o se ha colocado el electrodo V1 alto y conoce que no tiene ninguna implicancia patológica sino la mera descripción electrocardiográfica de esto.

Tratando de aportar a lo mencionado por el Dr. Adail lo que padece el paciente se denomina mutismo aquinético, se puede encontrar en diferentes afecciones neurológicas (sme de enclaustramiento, por ejemplo), de forma transitoria en epilepsias y estados psiquiátricos, estados iniciales de las demencias, depresión y en esquizofrénicos. Debería realizarse una polisomnografía con EEG, y estudios de imágenes cerebrales. Y ser evaluado por un especialista.

Saludos cordiales a todos y feliz 2011.

Clinical and Research Report

Episodically Remitting Akinetic Mutism Following Subarachnoid Hemorrhage

John W. Burruss, M.D. and Ranjit C. Chacko, M.D.

Catatonia: Subtype or Syndrome in DSM?

Max Fink, M.D., and Michael Alan Taylor, M.D. Am J Psychiatry 163:1875-1876, November 2006

doi: 10.1176/appi.ajp.163.11.1875

<http://ajp.psychiatryonline.org/cgi/content/full/163/11/1875?>

[ikey=fb65d51b808b741c73e9068213ae63595f5b4843&keytype2=tf_ipsecsha](http://ajp.psychiatryonline.org/cgi/content/full/163/11/1875?ikey=fb65d51b808b741c73e9068213ae63595f5b4843&keytype2=tf_ipsecsha)

Un saludo a todos

Martin Ibarrola

PD: Perdón por meterme en rodeo ajeno

Dr. Samuel Sclarovsky

Agradezco su muy justificada opinión sobre los trastornos de las fuerzas finales. En Argentina donde tenemos influencia de nuestra propia escuela y de la escuela mejicana, es muy frecuente la descripción de BIRD cuando informamos un ECG. Traje este tema a discusión porque hoy en día el segmento septal o antero-septal es la "estrella" de muchas entidades arritmogénicas.
Un cordial abrazo

Gustavo Adamowicz

Estimado Mauricio,

Siguiendo tus indicaciones se le practicó al joven vietnamita la prueba de atropina en el Hospital de Cardiología:

Prueba de Atropina:

- Antes de la prueba la FC era 40-55/min
- Después de la inyección de 1 mg de Atropina, se alcanzó una frecuencia de 104/m y se mantuvo a más de 100/m durante 15 minutos o más
- 25 minutos después de la prueba, se mantenía mas de 95/m

Conclusión del Hospital de Cardiología de Ha Noi

- Bradycardia Sinusal muy probablemente debida a Hiperestímulo parasimpático

Aguardo comentarios

Roberto Marin-Sojo

Estimado Dr. Marin Sojo

Con esa respuesta, se descarta SSS (Enfermedad del nodo sinusal) y habla en pro de hipertonia vagal

Si el paciente se mantiene asintomático, no tiene indicación de marcapaso ..

Mauricio Rondón MD

Estimados Roberto y Mauricio,

Estos casos de bradicardia sintomática claramente relacionada a vagotonía en corazón normal pueden ser corregidos con cardioneuroablación. Por favor, si tienen tiempo averiguen estas referencias en Medline:

"Cardioneuroablation"--new treatment for neurocardiogenic syncope, functional AV block and sinus dysfunction using catheter RF-ablation. Pachon JC, Pachon EI, Pachon JC, Lobo TJ, Pachon MZ, Vargas RN, Jatene AD. Europace. 2005 Jan;7(1):1-13.

Syncopal high-degree AV block treated with catheter RF ablation without pacemaker implantation. Pachon M JC, Pachon M EI, Lobo TJ, Pachon M JC, Pachon MZ, Vargas RN, Manrique RM, Jatene AD. Pacing Clin Electrophysiol. 2006 Mar;29(3):318-22.

Un fuerte abrazo!

JC Pachon M, MD.

Electrophysiology & Pacing - NASPEXAM Testamur
Director of the Pacemaker Brazilian Registry

Estimado Dr. Pachon .

Agradezco su información y tengo referencias tuyas de cardioneuroablación , pero pienso que esto debería estar en manos de gente bien entrenada y con clara experiencia en ablación de este tipo que no es el común denominador de las ablaciones

Lo que me orienta a dejarlo tranquilo es más al estar asintomático con una buena respuesta a la atropina, por lo que creo podría estar en condiciones aceptables y con control de Holter por lo menos 2 veces por año, para verificar cómo se mantiene su respuesta para actividades ordinarias.

Gracias por la referencia, la cual me leerè ..

Mauricio Rondón MD
