

Paciente femenina de 17 años, con embarazo de 4 meses y taquicardia de QRS angosto

Dr. Juan José Sirena

Estimados

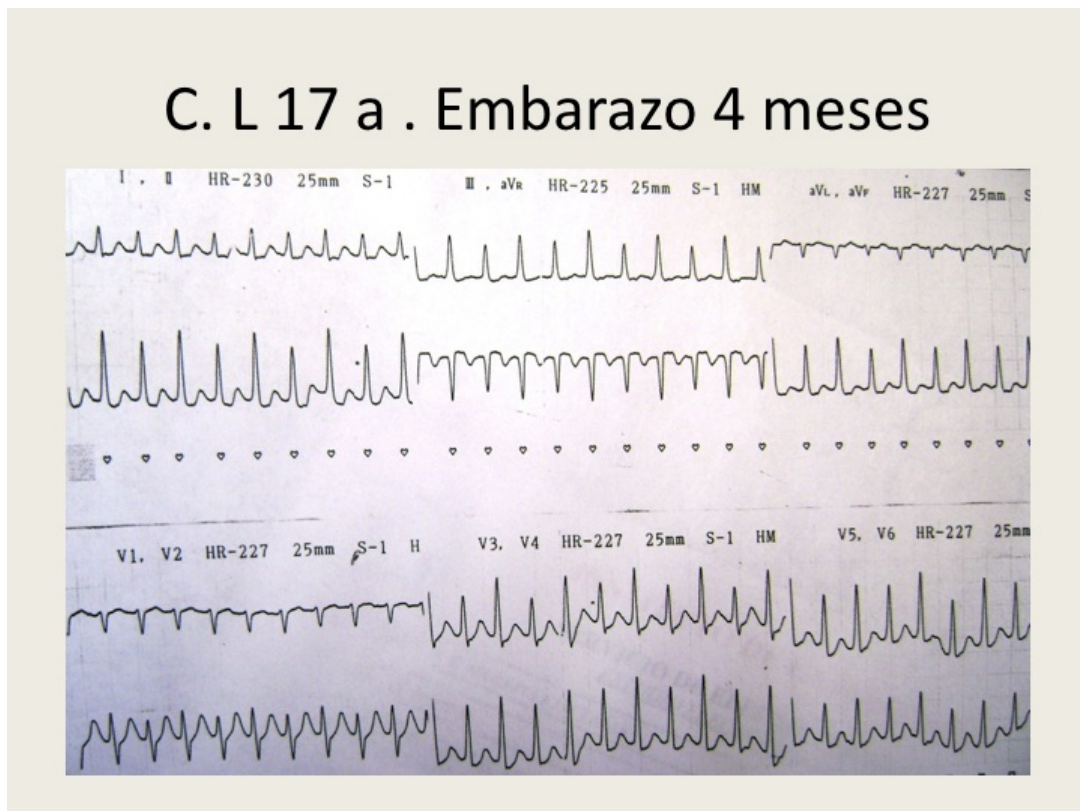
Envío este ECG de joven de 17 años cursando embarazo de 4 meses, hipotensión severa, pálida y sudorosa .

1. ¿cuál es diagnóstico ECG?
2. ¿cuál es la conducta terapéutica?

En espera de vuestras valiosas opiniones

Saludos cordiales

Juan José Sirena



OPINIONES DE COLEGAS

Caro colega Sirena: minha *humilde impresión*

1) TSV com alternância elétrica: falência ventricular esquerda secundária à estenose aórtica? H A? Miocardiopatia hipertrófica? ou, simplesmente, pela frequência ventricular elevada?

2) Depende do diagnóstico etiológico. Parece encontrar-se em estado de choque. Estando gestante, poderíamos pensar em prenhez ectópica rota (ou 4 semanas é pouco tempo para tal manifestação?). Creio que as medidas terapêuticas iniciais deveriam voltar-se para a estabilidade hemodinâmica (reposição volêmica, suporte inotrópico?). Enfim, um quadro complexo, que merece uma avaliação mais profunda.

Cordialmente,

Paulo Roberto Toscano
Belém, Pará, Brasil

Estimado Paulo

Debo decirle que el tiempo de embarazo era de 4 meses (no semanas), y descartamos ruptura embarazo ectópico (no existían síntomas ni signos de abdomen agudo y laboratorio normal) La madre estaba preocupada, ansiosa por su hija y el niño, en relación a las conductas terapéuticas.

En espera de opiniones y conductas a seguir en este caso especial que me tocó intervenir

Abrazos

Juan José Sirena

Hola Dr. Sirena:

Se trata de una TPSV con QRS angosto de 160 por min con inestabilidad hemodinámica.

- Una TPSV por reentrada nodal típica.
- Una taquicardia por reentrada por haz accesorio oculto (taquicardia ortodrómica)

Me impresiona la segunda opción porque observo P disociadas, positivas en derivaciones inferiores, sumado a la alternancia eléctrica y los cambios del segmento ST. Conducta inicial cardioversión eléctrica, no ha demostrado ser nociva para el feto y mejora la hipoperfusión producida por la inestabilidad hemodinámica y deben evitarse los antiarrítmicos en las primeras semanas de gestación. Para prevención de recidivas se puede utilizar atenolol,

Un cordial saludo.

Martin Ibarrola

Estimado Martin

En principio estoy de acuerdo con tus diagnósticos del ECG y siguiendo el algoritmo dado por Adrián en los últimos mails.

TPSV con RP corto (< vs > de 80 ms), asociado a alternancia del QRS :

1-TRAVO vs 2-TRIN TÍPICA

En cuanto a la conducta, el planteo del médico de guardia que recibió a la paciente en el contexto de su inestabilidad hemodinámica y maniobras vagales inefectivas, fue la CVE, y la familia no le dio el consentimiento por lo del niño y me pasó el problema.

¿Cuál camino racional entonces a seguir ... me pregunté?

En espera de opiniones

Juan José Sirena

Hola Martín

No pude ver el ECG así que solo leí tu opinión, pero no entiendo un aspecto de lo que querés decir:

1. Si crees que es una reentrada usando un haz accesorio, las ondas P NO Pueden estar disociadas. ¿Qué quisiste decir por disociadas? De hecho, ondas P disociadas (¿del ventrículo?) es un criterio para descartar reentrada por haz accesorio!

2. Si tiene ondas P positivas en la cara inferior (no lo sé, insisto que no vi el ECG) es altamente probable que NO sea una vía accesorio porque eso produce ondas P negativas en la cara inferior, porque durante una AVRT, la aurícula se despolariza de abajo hacia arriba. Ondas P positivas y disociadas, si esto fuera así, sugieren fuertemente una taquicardia auricular.

3. Envío esta carta sin haber visto el ECG, porque muy frecuentemente nos "enganchamos" con terminología muy precisa y bien definida, pero la usamos en el contexto inadecuado.\

4. Hay que pensar que tanto JET como PJRT son muy comunes en el feto, así que SIN ver el ECG, yo iría por ese lado y trataría de consensuar como son las ondas P. En "**Atlas of Advanced ECG Interpretation**" hay un capítulo escrito por Bob Hamilton del Sick Kids de Toronto, en **ECG fetal**. Se consigue en www.ecgatlases.com (parezco esos tipos que venden peines en el tren!!!)

Espero mis comentarios no te molesten, como dice Andrés: "esto es ciencia"!

Abrazo fuerte querido amigo

Dr. Adrián Baranchuk MD FACC FRCP

Hola a todos : si ha sido primer episodio esperaré en dar fármacos al menos hasta el tercer mes. En caso que repitiera eventos, en agudo plantearse el uso de adenosina para su reversión antes que la CVE.

Sin problemas se puede plantear la ablación por catéteres si los episodios se transformarán en frecuentes, si después del primer trimestre se utilizará algún fármaco y la TPS vuelve y obviamente la TPS fuera inmanejable. El embarazo no es contraindicación para ablacionarla, protección de la región abdominal, tratar de ser rápido optimizando la exposición a Rx, cuanto más sencillo se plantee el.

Todo esto se hace con anestesia local solamente.

No utilizaría BB ya que en el mejor de los casos se logra controlar la FC pero no la aparición de la TPS.

Sds

Francisco Femenia

Gracias por su respuesta Dr sirena.

Conuerdo con Ud en maniobras como masaje de SCD, sedación, contribuyen a se interrumpa la arritmia espontáneamente, pero al presentar compromiso hemodinámico no queriendo la familia cardioversión eléctrica, su puede utilizar adenosina en inyección

intravenosa rápida¹ que es de rápida acción y se metaboliza rápido y no es teratogénica, frente a esta alternativa planteada.

Si la familia se niega, sedación reposo y explicarle los riesgos de la descompensación hemodinámica y secuelas para el feto por hipoperfusión sostenida.

Gracias Adrián por tu comentario, no presenta T negativas en cara inferior. Las P que yo denominé disociadas perfectamente pueden corresponder con artefactos.

Te agradezco tu corrección y no la tomo a mal el que se equivocó fui yo. Me conoces no me ofendo de correcciones a mis errores por el contrario.

Igualmente no cambian mis diagnósticos diferenciales y mi interpretación de tratarse de una taquicardia ortodrómica por haz accesorio oculto.

Aprovecho para saludarte Francisco querido es un placer y un lujo recibir tus comentarios, me alegro muchísimo leer tus aportes.

Una alegría de verdad y te mando un fuerte abrazo.

Un cordial saludo

Martin Inarrola

La cita es vieja pero valida 1 Page RL. Treatment of arrhythmias during pregnancy. Am Heart J 1995; 130: 871-876.

En agudo yo le paso un electrodo esofágico hago el diagnóstico exacto al visualizar la P esofágica e inmediatamente la revertimos con cardioestimulación esofagica esta es una de las situaciones donde la estimulación esofagica tan criticada por muchos aún es de gran ayuda. Luego concuerdo con Francisco.

Carlos Rodríguez Artuza (Kako)

Hola amigos
Hola KAKO

Estoy de acuerdo con tu posición. En realidad estaba ante un caso con mucha presión familiar, porque la joven llevaba 12 hs de taquicardia con signos de compromiso hemodinámico y la familia no quería nada que pudiera complicar el futuro del niño, drogas ni CVE.

Así que opté por esta técnica, colocación de electrodo cuadripolar esofágico a nivel de A1 con control de P isodifásicas que me indicara posición adecuada, y con dos trenes de sobreestimulación con S1- S1 250 y 220 ms, 8 estímulos suprimí la taquicardia.

Precedimiento que me llevó unos 10 minutos en total. Nada de RX, nada de drogas.

La joven siguió sin arritmias y llegó con su embarazo a término sin problemas.

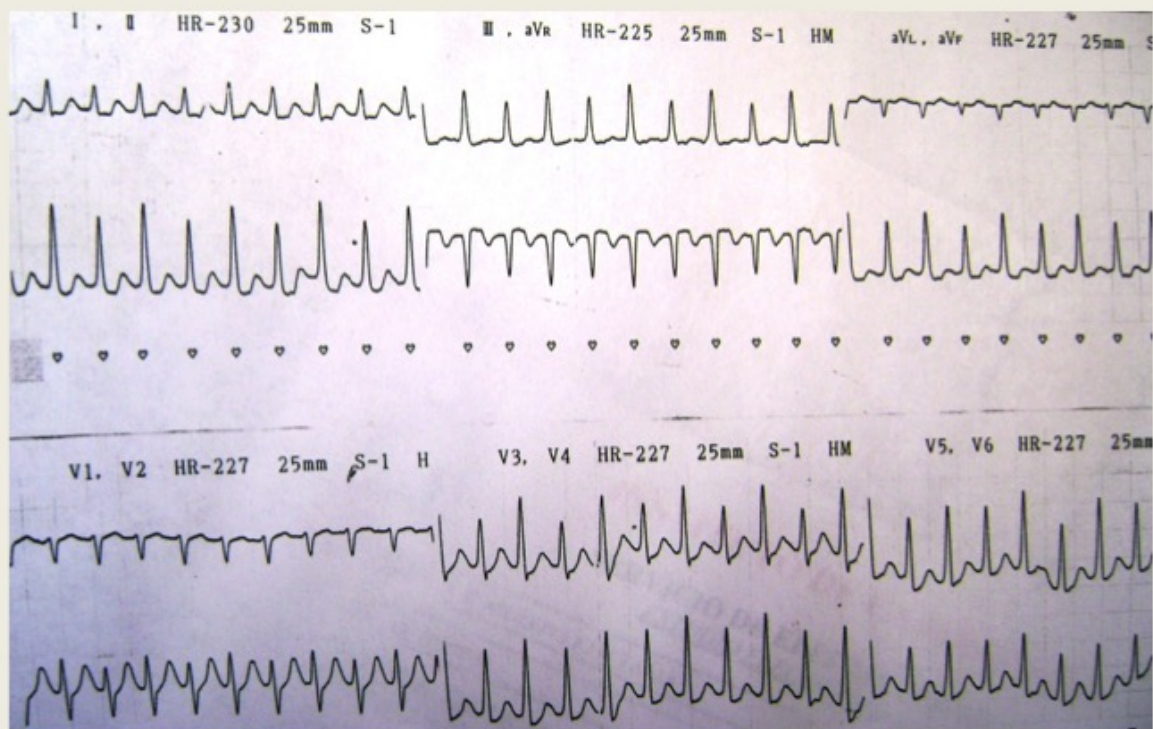
Se planteó en un futuro eventual ARF de la vía en caso de nueva aparición o recurrencias Como verán con la técnica intraesofágica, además pude interpretar como **TRAVO por vía accesorio** ya que el RP era de 85 ms, sumado a la alternancia de QRS durante la taquicardia.

Un abrazo a todos y en especial a ti Kako, un gusto tenerte de nuevo, arriba el ánimo y para un fin de semana con humor te dedico el ultimo slide

Juan José Sirena

Desde Santiago del Estero – Argentina

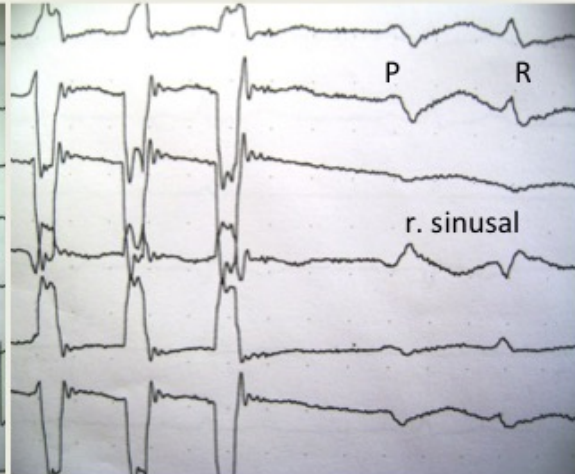
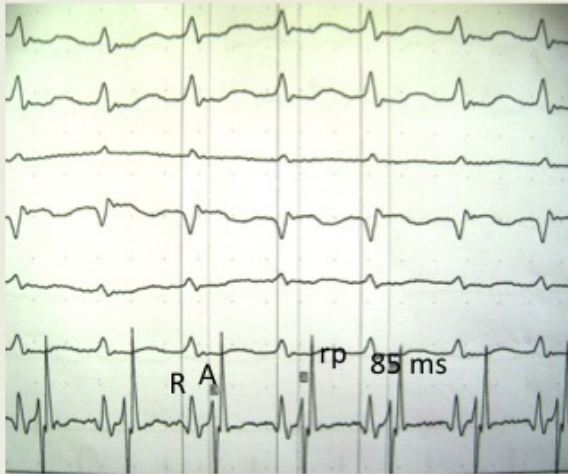
C. L 17 a . Embarazo 4 meses



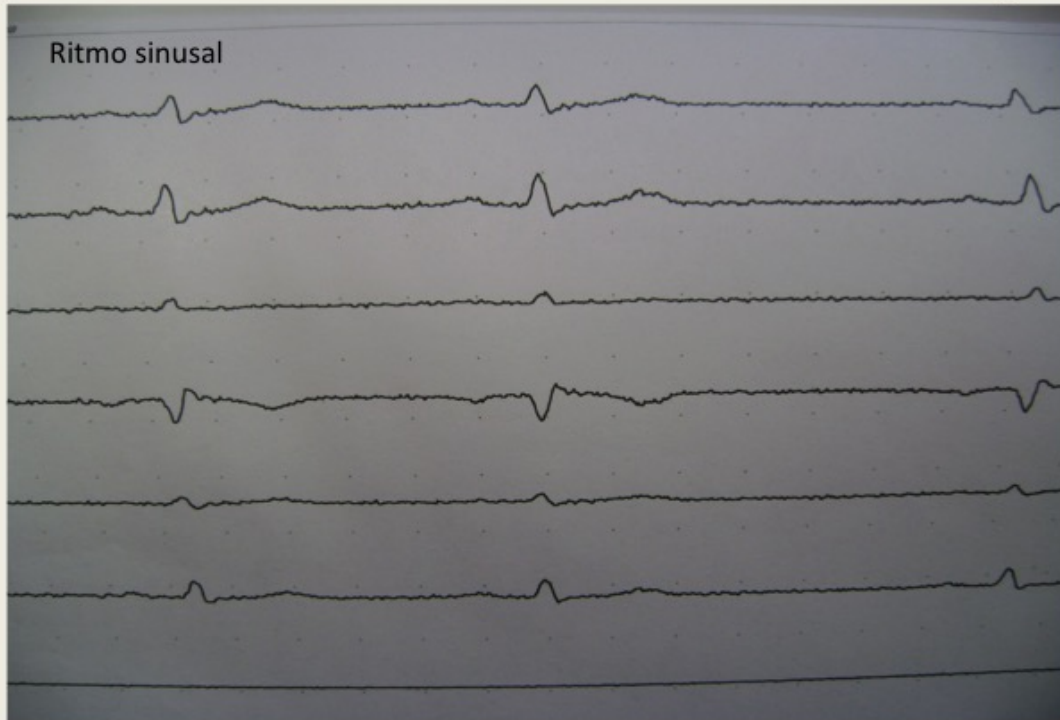
ECG INTRAESOFAGICO
SOBREESTIMULACION TRANSESOFAGICA
AP 15MS 19 m.amp

TPSV R-R 270 ms-con RP 85ms

S.E TREN 8 ESTIM s1-s1 230 ms

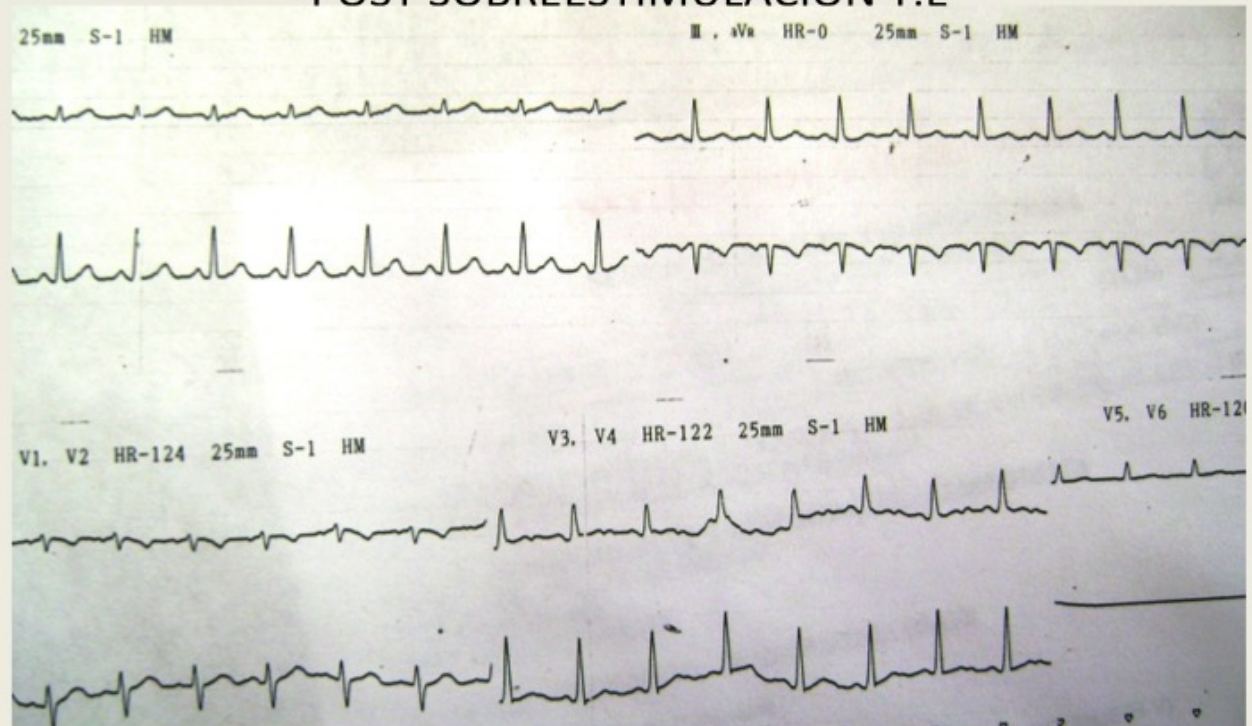


C. L 17 a . Embarazo 4 meses
post sobreestimulacion transesofagica



C. L 17 a . Embarazo 4 meses

POST SOBRESTIMULACION T.E





AÑO IX
ENERO 1981
\$ 6.000

HORTENSIA

142

Humor cordobés COGNINI DECADA 70

