

ECG do Paciente sexo feminino: tem pre-excitação?

Dr. Adail Paixao Almeida

Caro prof. Edgardo

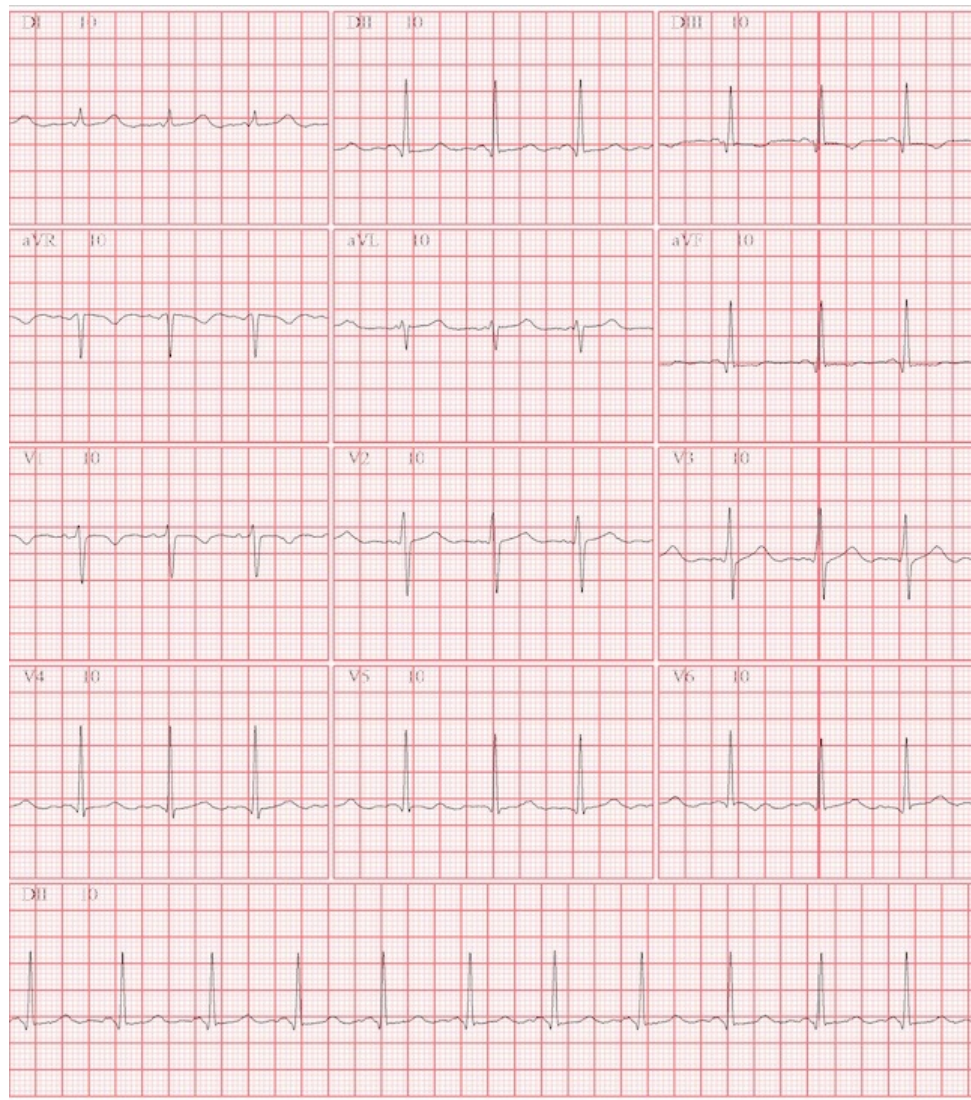
Este ECG veio-me as mãos ontem exceto pela idade e sexo feminino nenhum outro dado clínico mais com a seguinte pergunta:

Tem pre-excitação?

Inclino-me por responder positivamente, mas se não molesto submeto ao forum o ECG e a pergunta.

Grato

Adail Paixao Almeida



OPINIONES DE COLEGAS

Querido Adail: el ECG parece tener un ritmo sinusal con segmento PR corto, con retrasos iniciales que son +/- en DI y - en aVF, parece una vía accesoria de la pared libre lateral del VI (antes postero lateral del VI). Presenta mucha fusión con el latido con conducción normal.

Afectuosamente

Isabel Konopka

Gracias Isabelita

Es esto mi diagnostico. El ECG fue solicitado por uno ortopedico para hacer una correccion de hallux valgus. Ahora la vi, assintomatica., exame físico completamente normal sin historia familiar de eventos arritmicos serios. Reafirmo la grande alegria de te conocer personalmente e con debido respecto, tienes grande e completa beleza.

Abrazo cariñoso

Adail .

Muchas gracias
Afectuosamente

Isabel