

Symptomatic 43 years old hypertensive male with repetitive palpitations, dyspnea and hepatosplenomegaly (HSM)

Homem de 43 anos hipertenso com queixa de palpitações repetitivas e dispnéia com hepato-esplenomegalia

Adail Paixão Almeida M.D.

*Cardiology and Electrocardiology Service -UNIMEC Hospital –
Vitoria da Conquista – Bahia - Brazil*

Case report

SFS, 43 years old, male patient. Traveling salesman. He smokes a lot. Alcoholic beyond moderation. Constant contact with source of schistosomiasis (river).

Five months of occasional palpitations, sudden, rapid, more intense with dyspnea. Long standing hypertension; not following the therapy. Worsening emphasized by crises of palpitations and dyspnea for 30 days in frequency, intensity and duration. He went to an emergency unit. He was admitted for 3 days without diagnosis, medicated with amiodarone 200 mg/day, atenolol 25 mg/day 3 weeks ago. The medication improved the palpitations and worsened the dyspnea.

Physical examination: eupneic, BP + 130x100, pulse = 73, Cor = Ictus impalpable, hyper-resonant RR A2.

Portuguese

SFS, 43 a, Masc. Comerciante Ambulante. Grande Tabagista. Alcoolista acima de moderado. Constante contato em fonte esquistossomótica (rio).

5 meses de palpitações ocasionais súbitas rápidas mas intensas com dispneia. Hipertensão arterial de longa data, não aderente a terapêutica. Peora acentuada das crises de palpitações e dispneia há 30 dias em frequência intensidade e duração. Ida a Pronto-Socorro em ternado por 03 dias sem diagnóstico medicado com Amiodarona 200 mg / dia Atenolol 25 mg / dia há 3 semanas. Medicação melhora a palpitação piorou dispneia.

Ex. físico: Eupneico PA + 130x100 Pulso = 73 Cor = Ictus impalpável RR A2 hiperfonética. Sem sopros.

Pulmões = Livres

Abdome = Discreta hepatomegalia Baço palpável MMII = Edema+

ECG (15/12/2012) Laudo: Sobrecarga Atrial Esquerda + Bloqueio de Ramo Direito ???(padrão igual ao de hoje que lhe envio) ECG de 10/12/2012:

Taquicardia Reentrada Nodal Típica(Escaneio e depois lhe envio)

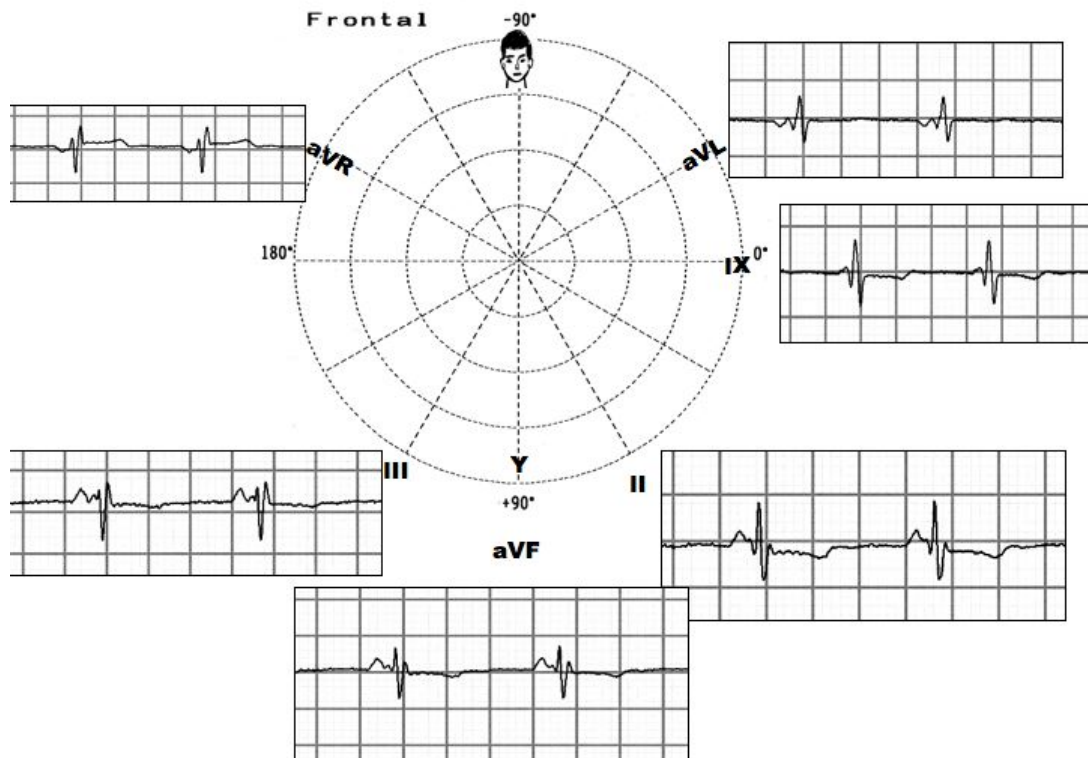
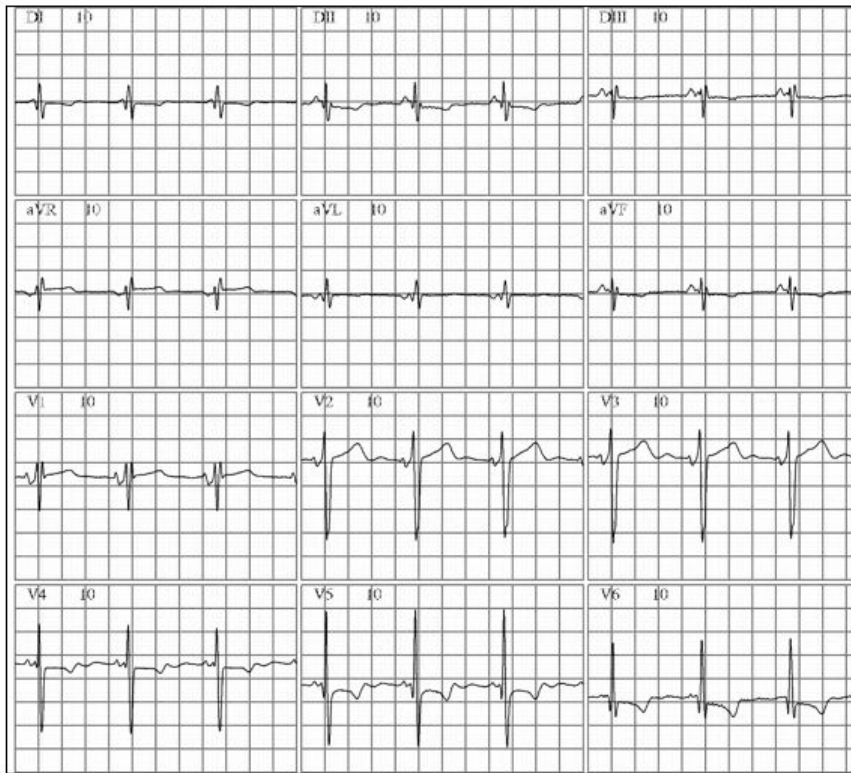
Suspendi medicação - Prescrevi Carvedilol 12,5 x 2 - Repouso - Dieta –

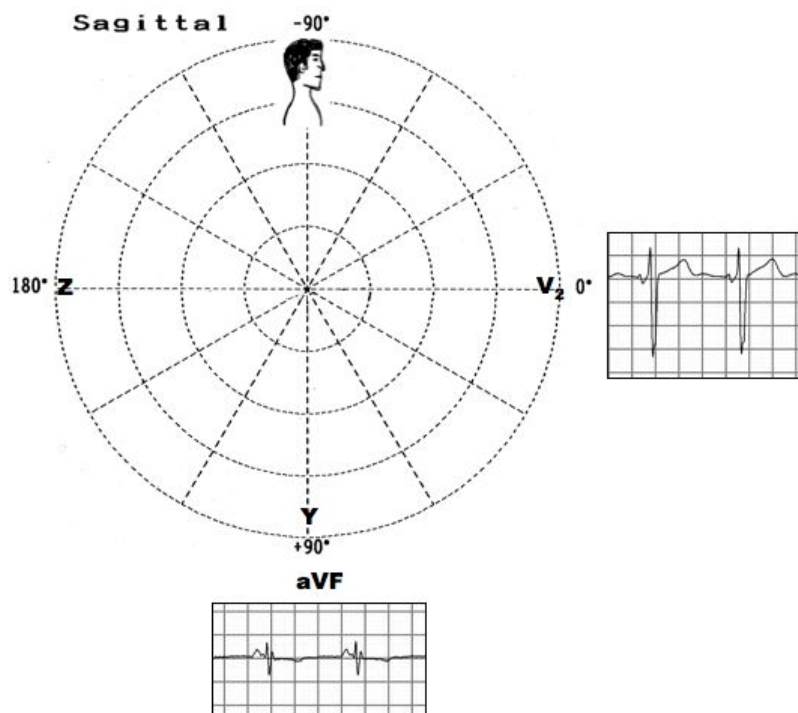
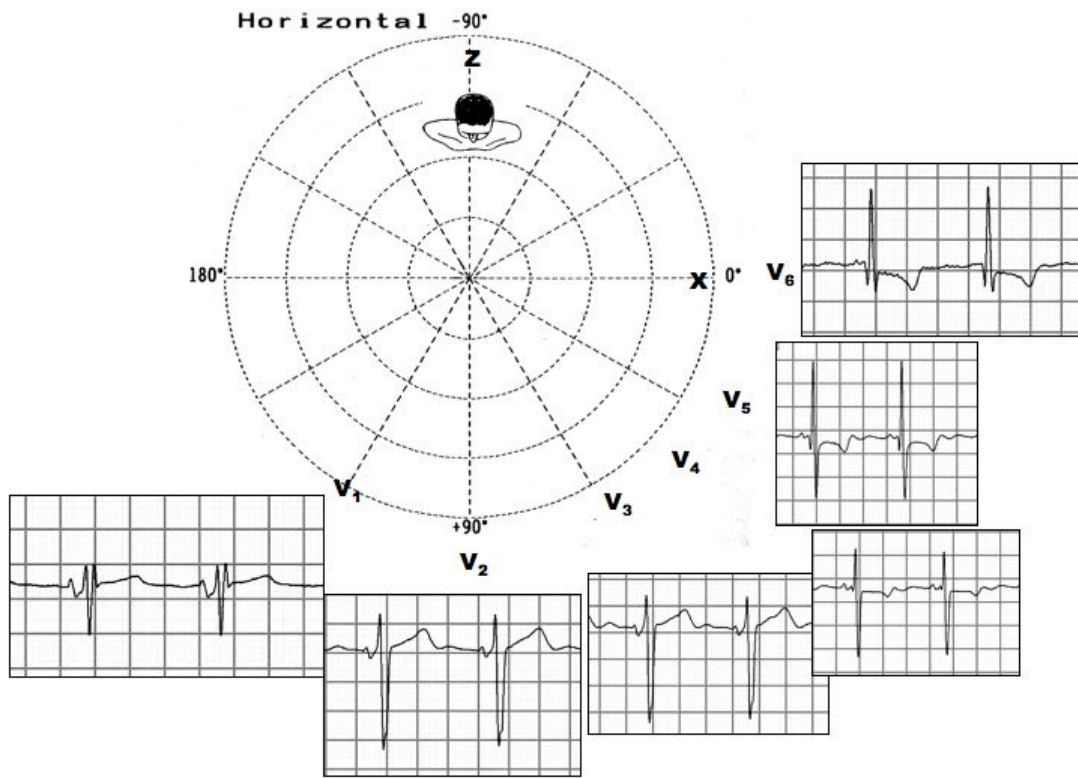
Solicitei - ECO Encaminhei para EEF e ablação -Estudo de função hepática Pesquisa de Esquistossomose(nada a ver com o quadro cardiológico)

Gostaria saber a opinião do Fórum?

Abraços

Adail Paixão-Almeida Vitória da Conquista Bahia Brasil





OPINIONES DE COLEGAS

Querido Adail

En 1er un lugar un saludo cordial desde Cuba, te deseo muchos éxitos y salud en el 2013, extensivo además para el resto de la "armada brasileña" (Raymundo, Andrés,...) y el resto de los colegas del Foro.

Apenas puedo participar de los casos clínicos del Foro, por mi pobre acceso a yahoo en los últimas semanas, que el buzón desde donde puedo interactuar con el FIAI.

Voy a seguir con atención vuestro interesante caso, te felicito por mantener un enfoque epidemiológico y holístico de posibles enfermedades asociadas (exquistó...), pues muchas veces los cardiólogos nos concentramos sólo en el corazón.

En el electro me llama la atención también las alteraciones del ST, lo cual unido a la alteración en la conducción atrial (en AI) y a que no hay soplos, descarto parcialmente una afección valvular y me voy más por una posible miocardiopatía.

No veo el EKG del TRIN. Por favor envíamelo.

Espero por los resultados del resto de los análisis.

Hasta la victoria siempre desde Cuba

tu amigo y alumno

Alberto Morales-Salinas MD,MPH.

Especialista en Cardiología y Medicina Familiar.

Asesor de Investigaciones del Cardiocentro "Ernesto Che Guevara", Santa Clara, Villa Clara (VC), Cuba.

Hola Adail!!!!

Feliz 2013!!!!

Con respecto a tu lindo caso hay algunos algunos hechos no mencionados por el querido Alberto, sobre los que quisiera poner el acento.

1) Tiene un agrandamiento auricular izquierdo considerable, pero el eje de la onda P se dirige hacia la derecha lo cual hace pensar en un compromiso biauricular;

2) no existe segmento PR (el comienzo del QRS se inscribe incluso cuando no ha terminado la despolarización auricular izquierda), lo cual puede atribuirse a conducción nodal AV muy rápida o a la presencia de preexcitación ventricular con mucha fusión;

3) sugiero analizar muy bien el vector inicial del complejo QRS en particular en las derivaciones V4, V5 y V6, donde veo una pequeña r algo empastada precediendo a la onda q, porque eso puede ser evidencia de preexcitación o constituir la parte final de una onda P bimodulada en esas derivaciones.

Veamos si el ecocardiograma aporta más datos, pero me parece compartir el diagnóstico de Alberto de que el paciente tiene una miocardiopatía con agrandamiento de las cuatro cavidades.

En qué medida la arritmia participa en ella es difícil de establecer con los datos disponibles

Un abrazo

Pablo A Chiale

Queridos Alberto e Pablo

Muchas gracias por vostras valubles opiniones, que importantemente tenemos alta conta.

Tuvo noticias ayer que el esta bien con reposo, dieta e carvedilol hoy: 12,5x2. Asi que posible enviarei mas datos de examenes.

Amigo Alberto a la excepcion de los maestros que já sabemos, nosotros somos alumnos.

Abrazos.

Adail Paixao Almeida

Querido Profe Pablo

Gracias por vuestras precisiones, me llamo la atención también algunas de las alteraciones del PR e inicio del QRS que usted plantea, pero no lo señalé en mi comentario anterior; por la rapidez en que tengo que leer y responder mis correos en yahoo (en aprox 5 o 10 minutos, en las últimas semanas). No obstante me autocritico que en otras jamás hubiese pensado, como por ejemplo en el eje de la onda P, algo que hasta ahora no tenía incorporado en mi lectura habitual del EKG.

Esto es lo que hace inmenso este Foro, poder tener la posibilidad de aprender directamente de los grandes de la electrocardiografía Latinoamericana!

Del caso clínico, me llama la atención que a pesar de hepatomegalia y edema en MI, además de posible crecimiento de cavidades derechas e izquierdas por el EKG, no exista ligera ingurgitación yugular. Lo cual indica que no hay una insuficiencia tricuspídea moderada-severa y que la hepatomegalia no es cardiovascular, al tener aún este paciente una presión venosa central normal, todo esto se infiere de los datos clínicos aportados del amigo Adail.

Por último aprovecho para desear Maestro Pablo, que sigas alumbrándonos en el FIAI en el Nuevo Año, además te deseo mucha salud y éxitos.

Hasta la victoria siempre
vuestro alumno

Alberto Morales Salinas

Amigo Alberto, sin conocer los resultados que refería Adail no te olvides que la esquistosomiasis puede presentar hepatomegalia y aumento de la presión portal, sin aumento de la presión venosa central, lo que justifica plenamente la semiología en esto del paciente, además de anemia.

No guarda relación con el hallazgo electrocardiográfico y lo referido por el Maestro Chiale.

¿Si actúa como disparador de la arritmia? es difícil correlacionarlo, en niños las parasitosis (especialmente el oxiuros) favorecen mayormente la aparición de EV. El EEF tiene indicación para el tratamiento de su arritmia y debería recibir tratamiento para su parasitosis con el praziquantel, obvio luego de identificar que variedad de esquistosoma padece.

La esquistosomiasis progresa en 3 fases distintas: aguda (síndrome de Katayama) , crónica y enfermedad avanzada.

Raramente se asocia con hipertensión pulmonar en la forma crónica, pero es por afectación pulmonar; no encontré descripciones de infección miocárdica y granulomas en la bibliografía.

Espero Adail nos refiera el ecocardiograma y la ecografía hepatoesplénica y presión portal.

Un abrazo

Martín Ibarrola

Querido Alberto: gracias por tus buenos deseos, que retribuyo para ti, tu familia y el hermoso pueblo cubano, elevados a la enésima potencia.

No puedes considerarte mi alumno, sino mi par, porque como muy bien expresara Adail hace unos días, en el FIAI somos todos alumnos.

Te felicito por tu análisis del caso y por seguir aplicando el razonamiento sobre los hallazgos clínicos, algo que muchos jóvenes olvidan pero que rinde grandes réditos para el manejo de nuestros pacientes.

Hasta la victoria siempre, amigo y espero que este año sea pródigo en enseñanzas para todos quienes integramos este espacio increíble, que se extiende como mancha de aceite--

Un fuerte abrazo

Pablo A Chiale

