

# Serie de pacientes con enfermedad de Chagas tratados con benznidazol. Caso 1

Dr. Daniel Oscar Mordini

## **RB**

Oriundo del Departamento Minas Provincia de Córdoba, Argentina. Paraje Ojos de Agua. Jornalero en El Brete, Dto Cruz del Eje.

Año 1985: en ese entonces con catorce años. Fue tratado durante 30 días con benznidazol con esquema habitual. En 1987 serología negativa.

Visto por última vez en 1988, en terreno.

En 2005 realiza consulta médica en Cruz del Eje, cabecera del Departamento.

Motivo de Consulta: "agitación" al levantar piedras.

ECG : Bloqueo Completo de Rama derecha.

Ecocardiografía: Mixoma de Aurícula Izquierda.

Se le indica realizar consulta en el Hospital Córdoba. Ciudad de Córdoba, Capital Provincial. Servicio de Cirugía Cardíaca.

Es intervenido en el año 2006 con buena evolución.

Vuelve a consultar en 2014 solicitando certificado de Invalidez.

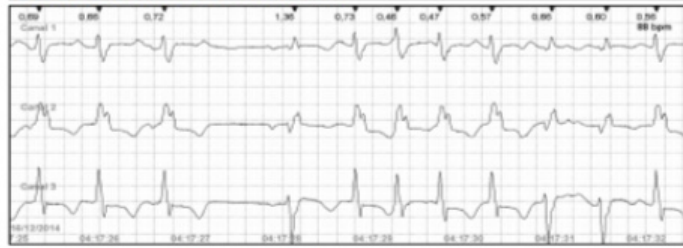Se realizó junta Médica con Dr. José Luis Serra .Jefe de Arritmias del Hospital Córdoba.

Se le Indica MCPD de acuerdo a resultados del Holter que se adjunta.

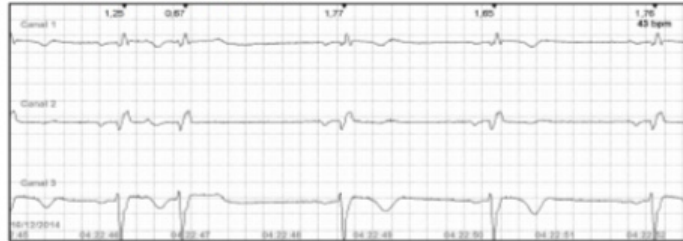El paciente se niega. Regresa en Febrero 2017. La familia insistió para que se realice el implante del Marcapaso, pero el paciente reitera su negativa

Presenta Muerte Súbita en el Monte en Abril de 2017.

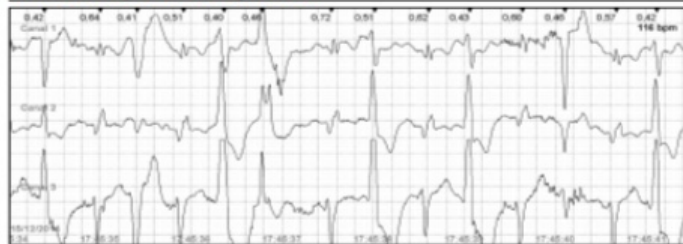
**Taquicardia Ventricular - 25 mm/seg, 10 mm/mV**



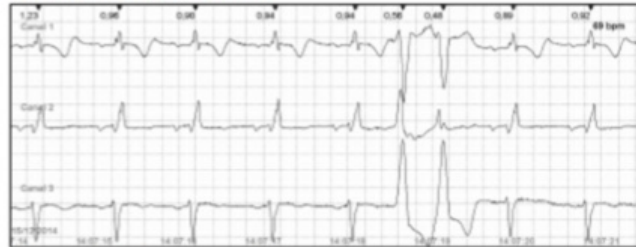**Mínima FC: 40 bpm - 25 mm/seg, 10 mm/mV**




**Máxima FC: 117 bpm - 25 mm/seg, 10 mm/mV**



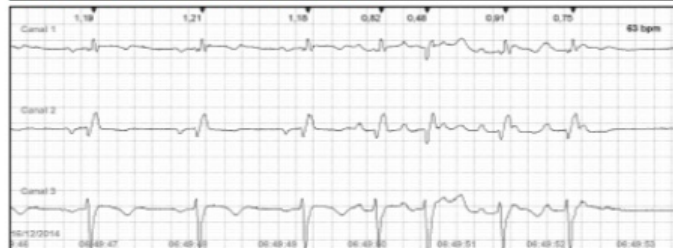
**Par Ventricular - 25 mm/seg, 10 mm/mV**



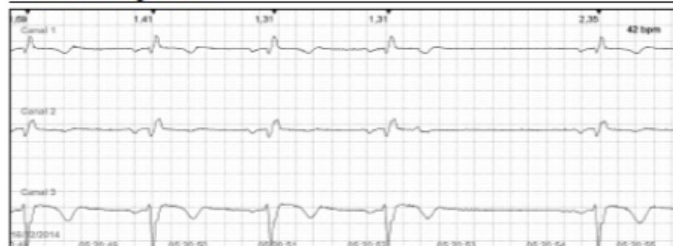**Par Ventricular - 25 mm/seg, 10 mm/mV**



**Taquicardia Supraventricular - 25 mm/seg, 10 mm/mV**



**Pausa - 25 mm/seg, 10 mm/mV**



**Pausa - 25 mm/seg, 10 mm/mV**

