



MESA REDONDA

Dra. María Fernanda Pérez

**DINÁMICA DE GRUPOS EN LA MENSAJERÍA INSTANTÁNEA:
FIAI CORONARY-CONSULTAS-EDUCACIONAL**



15° ENCUENTRO CARDIOLATINA, BUENOS AIRES, 8 DE NOVIEMBRE 2018

GRUPOS DE INTERACCION: OBJETIVOS


- Ante el número creciente de usuarios y la gran diversidad de consultas fue evidente la necesidad de organizar tanto las consultas como la información brindada por los diferentes miembros.



GRUPO FIAI-CORONARY
357 members



CONSULTAS
195 members



GRUPO EDUCACIONAL
332 members

GRUPOS DE TELEGRAM




- Primer grupo formal. Transición desde la lista de mails a la mensajería instantánea. Grupo más estructurado con reglas claras y activa moderación. Escenario de eventos importantes.

PACIENTE DE ATENEO



- Surge ante la necesidad de un intercambio de opiniones más desestructurado, con mínima moderación o reglas.

PACIENTE DE CONSULTORIO



- Espacio dedicado al intercambio académico. Información actualizada de gran calidad abarcando desde grandes publicaciones de revistas de renombre, hasta producciones propias de gran valor didáctico.

BIBLIOTECA MEDICA

EJEMPLOS...

FIAI-CORONARY



Javier García-Niebla

Pido

6:54:54 PM



Edgardo Schapachnik admin

JaVI

6:55:03 PM



Javier García-Niebla

Dolor típico. Ta:150/90. Sat: 98 por ciento

6:56:07 PM



Edgardo Schapachnik admin

¿OPINIONES?

6:57:29 PM

Opino

6:59:17 PM

El ritmo me impresiona como FA y ovservo que latidos con RR más corto, preerntan cierta aberrancia en fase 3 sigo

7:00:04 PM

En dichos latidos observo que los de cara inferior tienen supradesnivel ST sigo

7:00:41 PM

y tambien de V1 a V4 con imagen especular. sigo

7:01:46 PM

en d1 y avk FIN

7:02:09 PM

Javi

7:02:12 PM

avL

7:02:22 PM

Sorry crei que habias pedido Javi. ¿Alguien pide la palabra?

7:02:53 PM

Write a message...



FIAI-CORONARY

GRUPO FIAI-CORONARY GRUPO FIAI-CORONARY 357 members

Show recent messages



Pido



Edg:
Javi



Javi:
Las



juan
Pido



Edg:
Jusn



Javi:
Pido



juan
Si bi
Enví



Isab
PIDC



GRUPO FIAI-CORONARY 357 members

Show recent messages



Isabel Konopka
FIN!!!!

10:00:52 PM



DELETED
🤪pido

10:01:07 PM



juan carlos manzardo admin
Si Adrián

10:01:16 PM



DELETED
.

10:02:12 PM



Voice message 64 KB
Download Play

10:02:53 PM



juan carlos manzardo admin
Gracias Adrián

10:03:42 PM

Alguna opinión?

10:03:49 PM

Si lo hay opiniones cierrro. Se podrá reabrir cuando vaya más
colegas interesados en linea.

10:09:56 PM

#JGN105

10:10:29 PM

imagen monofasica en cara interior y supradesnivel en precordiales izquierdas, sugiriendo compromiso de Cx, que obviamente es normal



Alexandre Cezimbra

7:38:34 AM


Está estavel hemodinamicamente ?



Edgardo Schapachnik admin

7:38:57 AM

Tuve dudas de la DA



German Lozano Maggi

7:48:05 AM

Buen dia. Miocarditis?

Intoxicación? Picaduras?

7:48:49 AM



Mario A. Heñin admin

7:49:49 AM

German Lozano Maggi

Buen dia. Miocarditis?

Hola Germán, me ganaste de mano... Estaba pensando en miocarditis aguda!



TS

Tony Sousa

7:49:55 AM

La DA está bien.



Edgardo Schapachnik admin

7:50:17 AM



TS

Tony Sousa

7:50:31 AM



muitas vezes somos pegos por uma situação indefensável



Mario A. Heñin admin

8:04:23

Coincido con Alexandre.



Alexandre Cezimbra

8:04:33

é como se foce um ACE que vemos em jogos de ténis



Já vi quadros de meningite evoluírem dessa forma

8:04:46

nós, médicos, ficamos desmoralizados

8:04:58



Tony Sousa

8:05:10

Pedi autópsia mas la família recusou.



Alexandre Cezimbra

8:05:43

Peço que não fique tão triste e que não se sinta inferiorizado por isso



Todos, sem excessão já passamos por isso e vamos passar mais

8:06:02

faz parte da nossa profissão

8:06:08

receba meu abraço carinhoso

8:06:16



Tony Sousa

8:06:18

Obrigado a todos pelo apoio.



EDUCACIONAL

GRUPO EDUCACIONAL 332 members

Show recent messages



GRUPO EDUCACIONAL 332 members

Show recent messages



GRUPO EDUCACIONAL 332 members

Show recent messages



Sunday, February 18, 2018



Luciano Pereira admin

8:48:05 AM

Journal of the American College of Cardiology
Volume 71, Issue 7, February 2018
DOI: 10.1016/j.jacc.2017.12.022

Takotsubo Syndrome Associated With Structural Brain Alterations
of the Limbic System

Thierry Hiestand, Jürgen Hänggi, Carina Klein, Marlene S. Topka,
Milosz Jaguszewski, Jelena R. Ghadri, Thomas F. Lüscher, Lutz
Jäncke and Christian Templin



Write a message...



EDUCACIONAL

GRUPO EDUCACIONAL 332 members

Show recent messages



GRUPO EDUCACIONAL 332 members

Show recent messages



Luciano Pereira admin

2:00:48 PM

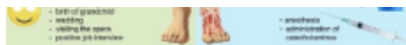MIOCARDIOPATÍA DE ESTRÉS O TAKOTSUBO: ¿Enfermedad benigna y reversible?

<http://www.cardioteca.com/cardiologia-clinica-blog/miocardio-pericardio/2811-miocardiopatia-de-estres-o-takotsubo-enfermedad-benigna-y-reversible.html>

CardioTeca

**MIOCARDIOPATÍA DE ESTRÉS O
TAKOTSUBO: ¿Enfermedad benigna y reversible?**

Acute stress-induced (takotsubo) cardiomyopathy



Echa un vistazo al Tweet de @rafavidalperez:

<https://twitter.com/rafavidalperez/status/921327933024817152?>

s=09

6:59:20 AM

CARDIOLATINA
COMUNIDAD IBEROAMERICANA DE CARDIOLOGÍA

CONCLUSIONES

- Ante los innegables avances de la telecomunicación instantánea, y la creciente demanda por parte de nuestros pacientes, el uso y explotación de los beneficios de estas nuevas herramientas representó una necesidad indiscutida.
- El uso organizado de los diferentes Grupos o Canales, permite a cualquier colega sin importar su origen, lugar de residencia o práctica, acceder por medio de un dispositivo a las sugerencias, experiencia e información actualizada de cientos de colegas de todas partes del mundo.
- A pesar de que uno sea quien esta frente al paciente, el contar con el respaldo de decenas de profesionales, aunque sea a la distancia, no sólo nos hace sentir “acompañados” sino que a veces, hace la diferencia.



Muchas Gracias!

