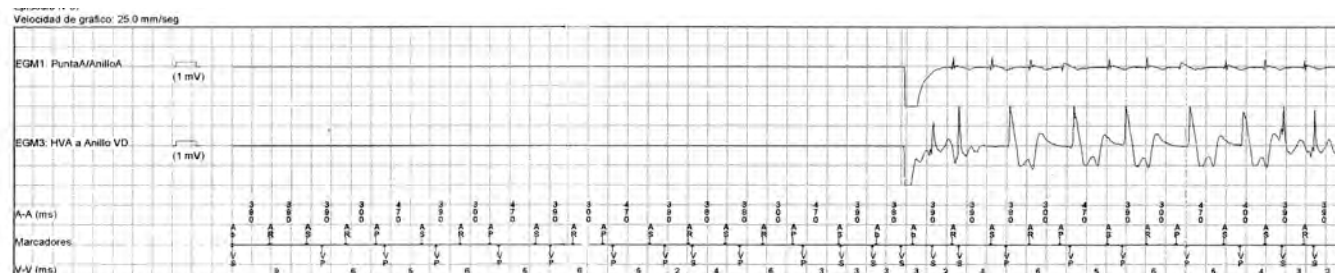
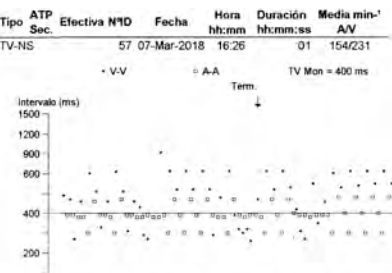


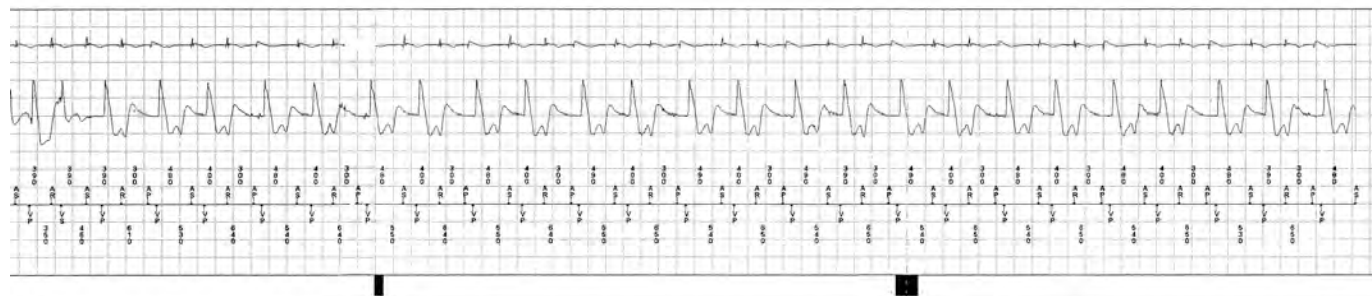**EGM**

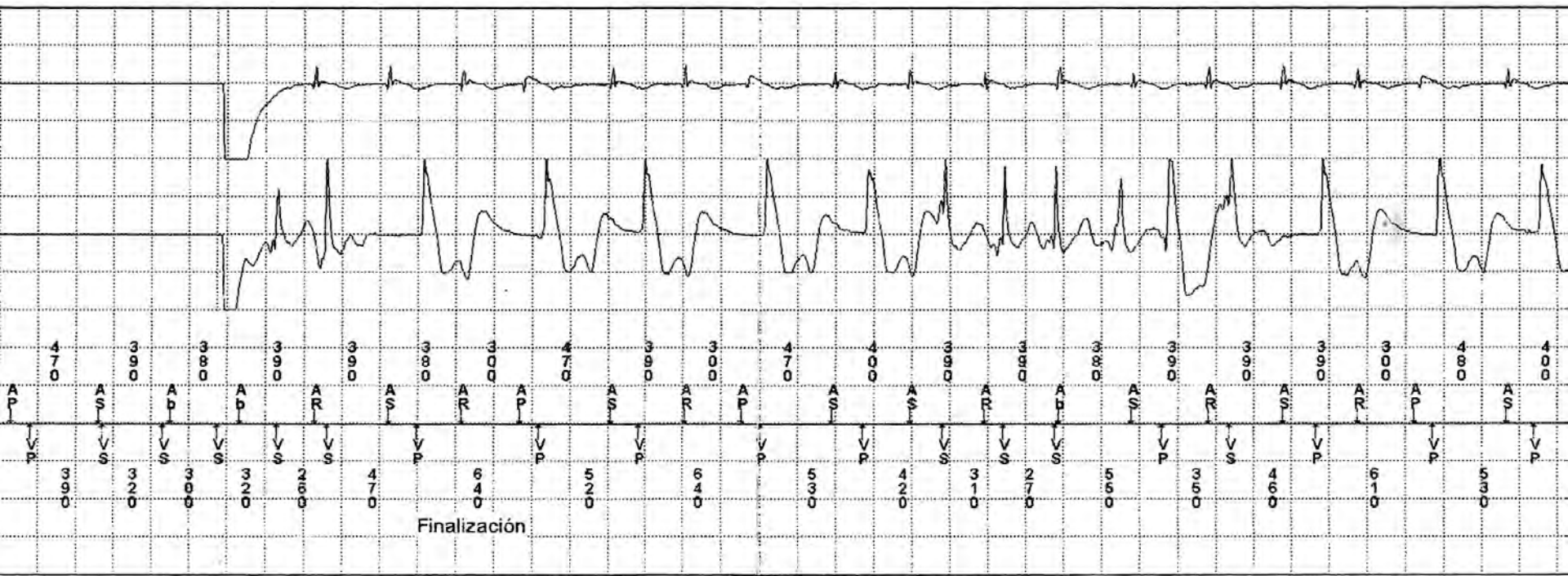
Dr. Oswaldo Gutiérrez S.

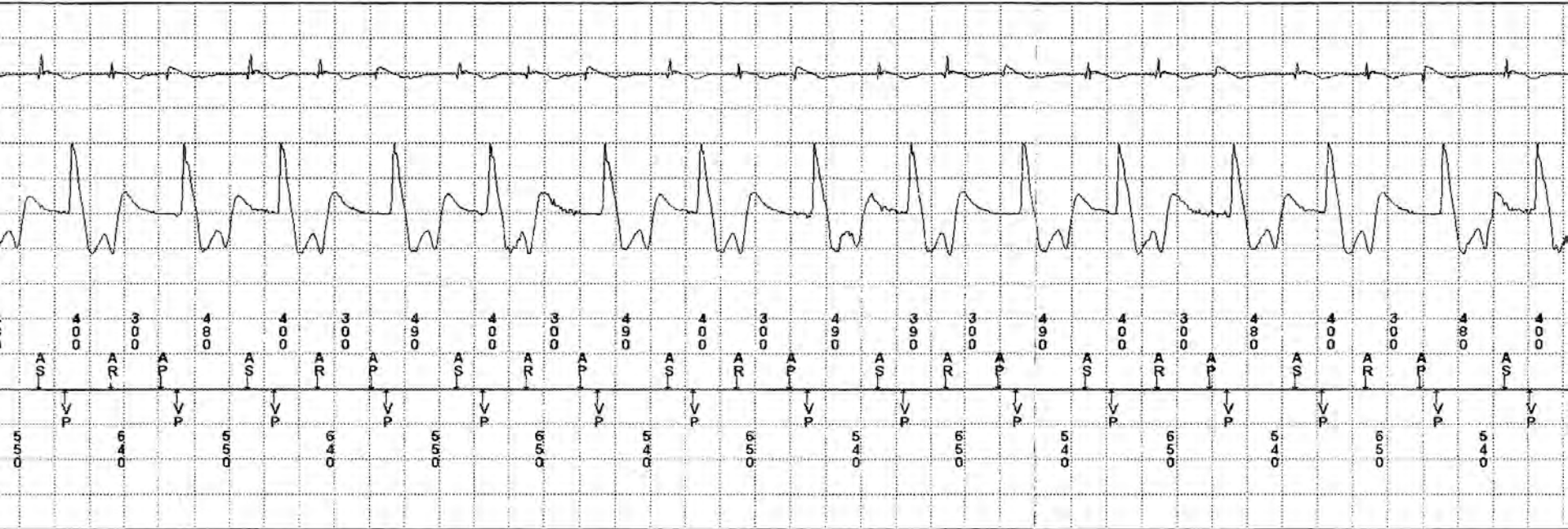
- EGM almacenado de un paciente portador de marcapasos DDD asintomático, calificado como “TV no sostenida”.
- Control de rutina: umbrales, impedancias, batería ok
- Se trata de: (ver imagen ampliada siguientes diapositivas)



- ¿TVNS?
- ¿Taquiarritmia atrial?
- ¿Algoritmo “Non-competitive AP”?
- ¿Intervalos VV alternantes?







Dispositivo: **Advisa DR MRI A3DR01**  
Nº de serie: **PZK721586S**

Software 9995 Versión 8.4  
Copyright © Medtronic, Inc. 2014

## TV no sostenida Episodio nº 57

Página 1

Tipo	ATP Sec.	Efectiva NºID	Fecha	Hora hh:mm	Duración hh:mm:ss	Media min <sup>-1</sup> A/V
TV-NS		57	07-Mar-2018	16:26	:01	154/231

