

**HOSPITAL ARGERICH**  
**SERVICIO DE CARDIOLOGÍA**  
**ATENEO CLÍNICO**

<b>Paciente: A.R.</b>	<b>Sexo: Femenino</b>
<b>Edad: 30 años</b>	<b>Fecha de Ingreso: 29/08/10</b> <b>Fecha de Egreso: 27/09/10</b>

**MOTIVO DE INGRESO:** Síncope.

**ENFERMEDAD ACTUAL:** Paciente que consulta a guardia externa de este hospital por presentar episodio sincopal en reposo, sin pródromos, de un minuto de duración refiriendo palpitaciones y disnea CF II-III de 15 días de evolución. Se realiza ECG que evidencia bloqueo AV de tercer grado con escape ventricular a 30 latidos por minuto, por lo que se decide su internación en UCO.

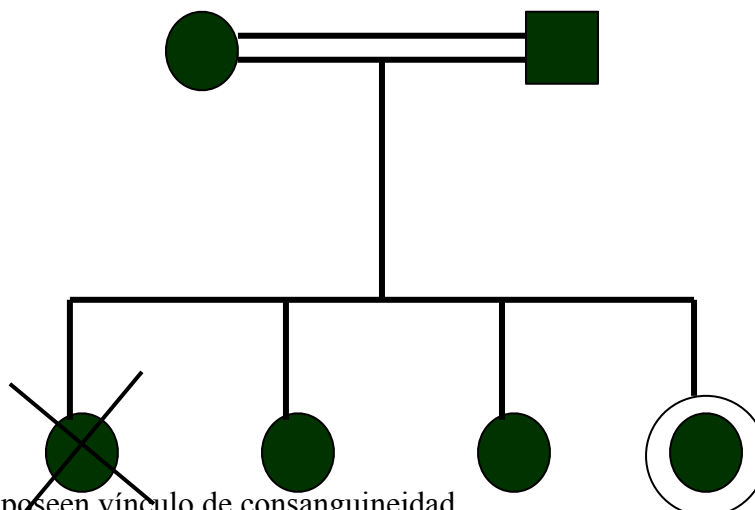
**ANTECEDENTES PERSONALES**

FRC +: Dislipemia.

Hipoacusia neurosensorial congénita.

Retraso madurativo (secundario completo).

**ANTECEDENTES FAMILIARES**



- Los padres poseen vínculo de consanguinidad.

Fallecida en el nacimiento	S.R. (43) Portadora de MCP definitivo	V.R. (38) BCRD+HABI+ BAV 1ºg	A.R. (30)
----------------------------	--	------------------------------------	-----------

- Las hermanas presentan hipoacusia congénita, retraso madurativo, alteraciones en la marcha e historia de convulsiones.

## **EXAMEN FÍSICO**

<b><u>TA: 140/85</u></b>	<b><u>FC: 32 lpm</u></b>	<b><u>FR: 18 cpm</u></b>	<b><u>T: 36°</u></b>
--------------------------	--------------------------	--------------------------	----------------------

**Ap. Cardiovascular:** Ingurgitación yugular 2/3 con colapso inspiratorio, choque de la punta palpable en 5° EII LMC. R1 y R2 en 4 focos, silencios impresionan libres, sin edemas, pulsos periféricos conservados.

**Ap. Respiratorio:** BMV, BEAB, sin ruidos agregados.

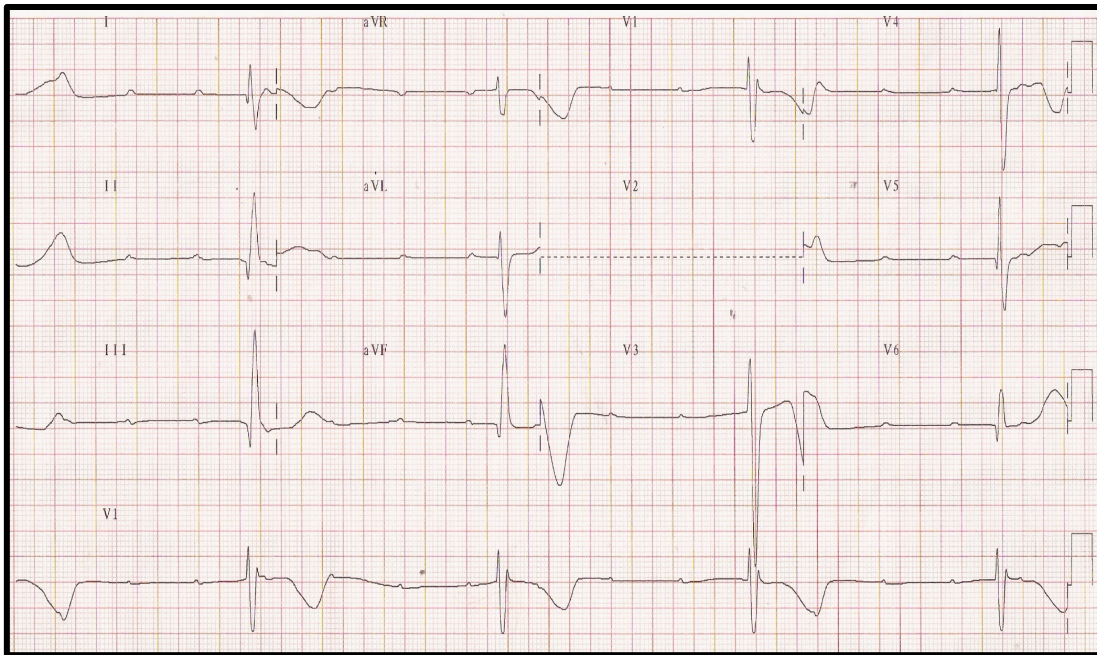
**Abdomen:** Blando, depresible, indoloro. RHA presentes. Sin visceromegalias.

**SNC:** Lúcida, pupilas isocóricas reactivas, estrabismo convergente. Hiporreflexia patelar y rotuliana, nistagmus espontáneo horizontal y vertical a predominio derecho.

**Ap. Genitourinario:** Mamas hipotróficas, escaso desarrollo de genitales externos. Tanner I. PPL - / PU -.

**Piel y TCS:** Palidez cutáneo-mucosa. Ictiosis generalizada.

## **ELECTROCARDIOGRAMA - INGRESO A UCO**

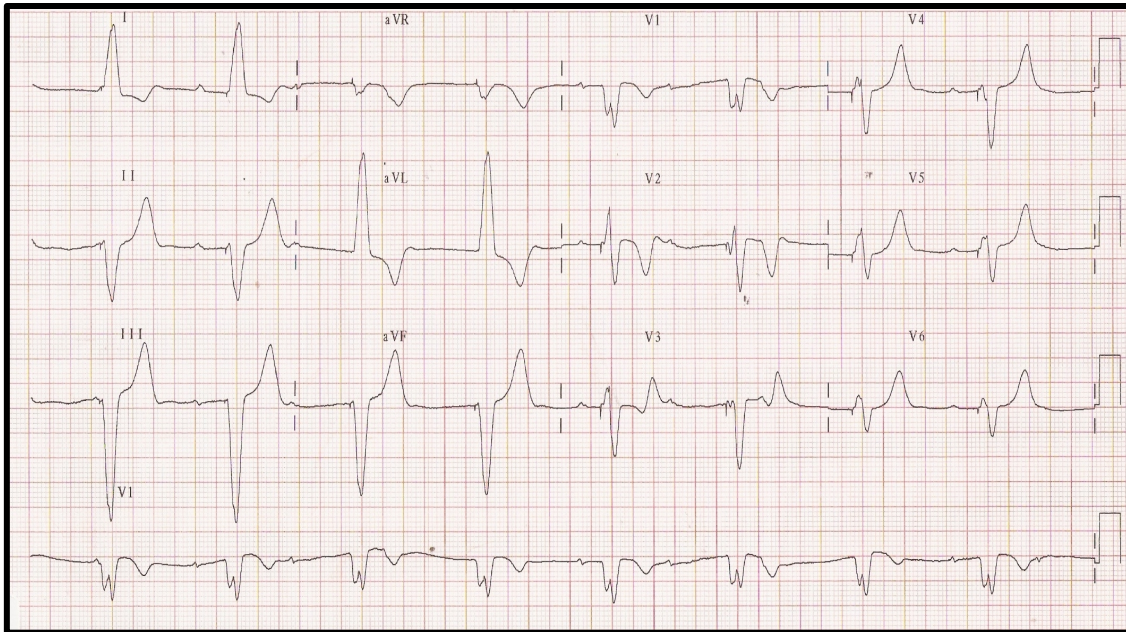


## **EVOLUCIÓN**

**29/08/10**

- Al ingreso a UCO se realiza infusión de drogas cronotrópicas sin respuesta a las mismas, y al encontrarse la paciente sintomática (mareos) se decide la colocación de marcapasos transitorio.

## **ELECTROCARDIOGRAMA POST-IMPLANTE DE MARCAPASOS TRANSITORIO**



## **ECOCARDIOGRAMA BIDIMENSIONAL**

<b>DDV D</b>	<b>DDV I</b>	<b>DSVI</b>	<b>FAc</b>	<b>SIV</b>	<b>PP</b>	<b>AI</b>	<b>Ao</b>
<b>2.4</b>	<b>5.05</b>	<b>3.60</b>	<b>29</b>	<b>0.90</b>	<b>0.95</b>	<b>3.15</b>	<b>2.75</b>

- Ventrículo izquierdo no dilatado con grosor parietal normal.
- Movimiento anormal del septum interventricular.
- Función sistólica normal.
- Diámetro de la aurícula derecha normal.

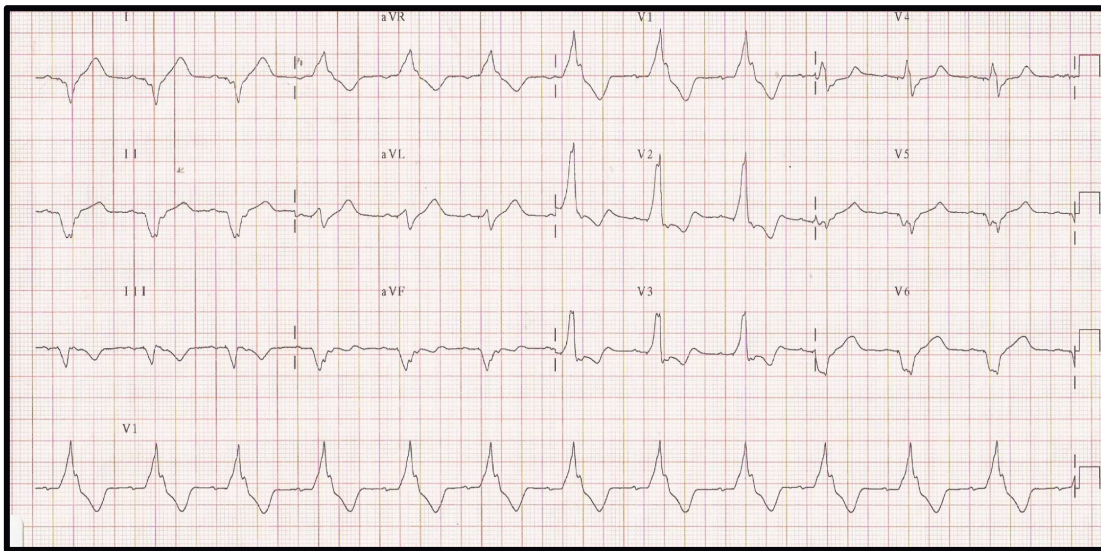
- Cavidades derechas normales. Se observa catéter de marcapasos.
- Válvulas morfológicamente normales.
- No se observa derrame pericárdico.

## **EVOLUCIÓN**

**22/09/10**

- Se realiza implante de marcapaso DDD definitivo.
- Se constata implante de catéter ventricular en seno coronario.

## **ECG POST-IMPLANTE DE MARCAPASOS DEFINITIVO**



## ECOCARDIOGRAMA POST-IMPLANTE DE MARCAPASOS DEFINITIVO

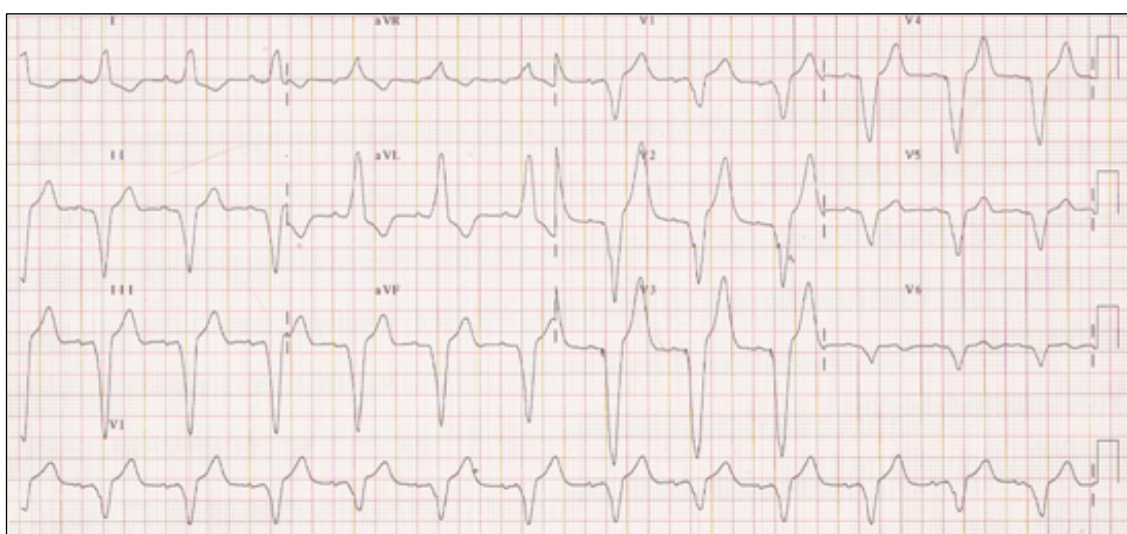
<u>DDV</u>	<u>DSVI</u>	<u>FAc</u>	<u>SIV</u>	<u>PP</u>	<u>AI</u>	<u>Ao</u>
<u>I</u>						
<u>5.00</u>	<u>3.60</u>	<u>32</u>	<u>1.10</u>	<u>0.90</u>	<u>3.30</u>	<u>3.40</u>

- Ventrículo izquierdo no dilatado con grosor parietal normal.
- Motilidad regional y función sistólica conservada.
- Aurícula izquierda no dilatada.
- Cavidades derechas normales.
- Válvulas morfológicamente normales.
- Se observan dos catéteres de marcapasos en aurícula derecha: uno a nivel del tercio medio del septum interauricular y el otro entrando a seno coronario. El mismo impresiona estar ubicado al menos hasta la región media en relación al anillo mitral.
- No se observa derrame pericárdico.

## EVOLUCIÓN

23/09/10

- Se decide la recolocación de de cable ventricular en forma exitosa.
- El 27/9/10 se otorga alta hospitalaria.



## LABORATORIO

	29/08	01/09	10/09	20/09
Hto.	39	44	39	40
G.B.	8600	8800	6600	6500
Plaq.	264000	216000	180000	278000
Glucemia	0.95	0.94	0.76	0.83
Urea	0.30	0.37	0.30	0.30
Creatinina	1.10	0.83	0.72	0.70
TP	100		99	
KPTT	32		41	
GOT/GPT			21/23	
Ionograma	143/4.1/107	139/3.8/106	139/3.89/107	

PERFIL LIPÍDICO			
CT	LDL	HDL	TAG
394	301	48	227

---