



ATENEO Clínico

Albarracín Gerardo
Residencia de Cardiología
Hospital Dr. Cosme Argerich

Paciente: S.P.

Sexo: masculino

Edad: 71 años

Fecha de Ingreso: 13/07/16

Fecha de Egreso: 26/09/16

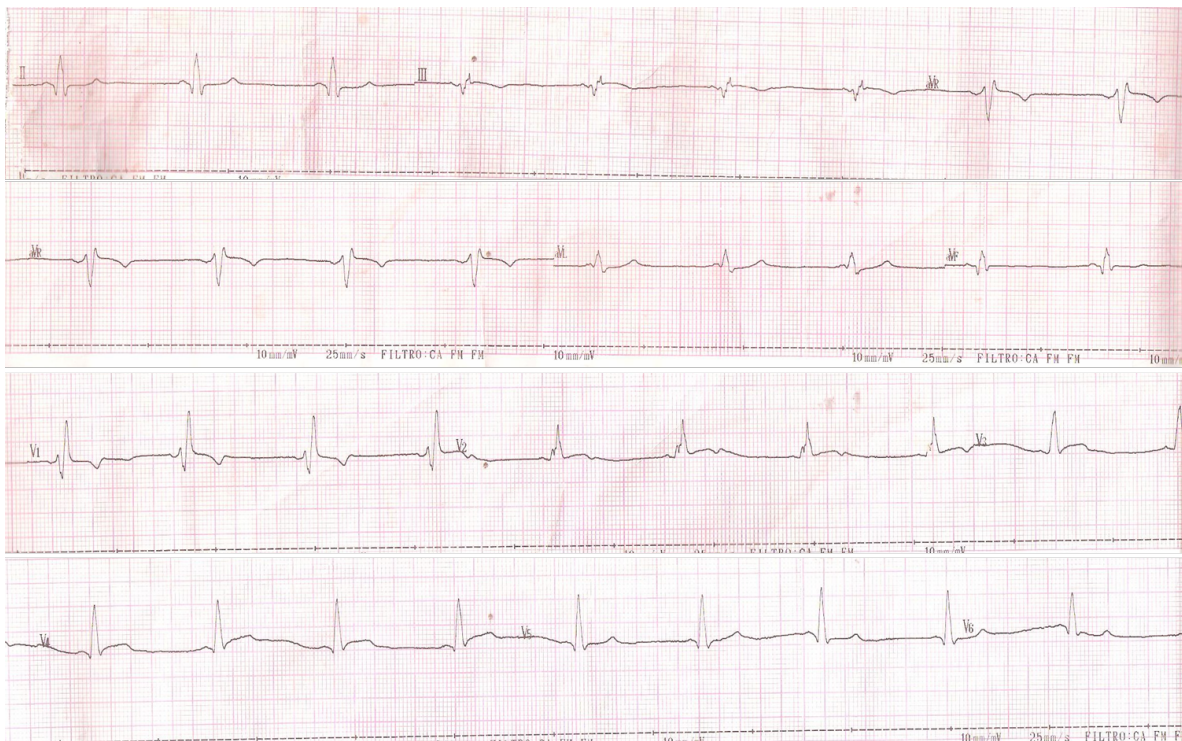
Motivo de Ingreso: Angor.

Enfermedad Actual:

Paciente presenta hace aproximadamente 6 meses con cuadro clínico caracterizado por dolor precordial en CF I/II, refiere comenzar en el día de la fecha con dolor opresivo retroesternal de intensidad 9/10 de 2hs de evolución, sin irradiación que no cede con reposo, motivo por el cual es trasladado por servicio de emergencias a guardia externa de este hospital.

A su ingreso se realiza electrocardiograma que evidencia injuria subepicárdica anterior, por lo que se realiza cinecoronariografía de emergencia.

ECG de Ingreso S.P. 13/07/16



ANTECEDENTES DE ENFERMEDAD ACTUAL

Factores de riesgo cardiovasculares:

Diabetes no insulino requiriente (hace 8 años) mala adherencia al tratamiento.

Dislipemia (hace 5 años).

Hipertensión arterial.

Tabaquismo (20 paquetes/año).

Antecedentes:

Angina crónica estable de 6 meses de evolución

MEDICACIÓN HABITUAL

AAS 100 mg día vo.

Atorvastatina 40 mg día vo.

INFORME CCG 13/07/16

Punción: radial derecha.

Tronco: de normal calibre; sin lesiones angiográficamente significativas.

Arteria Descendente Anterior: arteria de normal calibre. Se encuentra ocluida luego del nacimiento del segundo ramo septal.

Arteria Circunfleja: De normal calibre y desarrollo. Da nacimiento a ramos lateroventriculares. Presenta una lesión de grado suboclusivo proximal que involucra el nacimiento del primer ramo lateroventricular.

Arteria Coronaria Derecha: Dominante. Se encuentra ocluida a nivel proximal. Su lecho distal se observa a través de circulación colateral heterocoronariana.

Ventriculograma izquierdo en OAD: Diámetros de fin de diástole severamente incrementados. Hipoquinesia severa anteromedial. Disquinesia anteroapical e

inferoapical. Función sistólica severamente deteriorada. Fracción de eyección 30%. Regurgitación mitral de grado leve.

INFORME ATC A DESCENDENTE ANTERIOR 13/07/16

Se coloca catéter EBU 3.5 6 F. Con cuerda HTF 0.014´´ se intenta trasponer la lesión de la arteria descendente anterior sin éxito. Por imagen de trombo coronario se administra bolo de tirofibrán y mantenimiento. Se posiciona cuerda sobre lesión oclusiva, con apoyo de balón coronario 2.5 x 15 mm. Luego de varios intentos infructuosos con cuerdas de rigidez creciente, se da por finalizado el procedimiento.

Conclusiones:

Enfermedad severa de 3 vasos, lesión oclusiva en arteria descendente anterior, deterioro severo de función del VI. Angioplastia no exitosa a arteria descendente anterior.

EXAMEN FÍSICO AL INGRESO A UNIDAD CORONARIA

TA: 100/50 mmHg	FC: 100 l.p.m	FR: 18 c.p.m	T: 36,2°C	Sat: 97% (0,21)
------------------------	----------------------	---------------------	------------------	------------------------

Ap. Cardiovascular: ingurgitación yugular 1/3 con colapso inspiratorio, sin reflujo hepatoyugular. Choque de la punta en 4to EIC medio clavicular izquierdo. Pulsos simétricos regulares. R1 R2 en 4 focos, silencios impresionan libres.

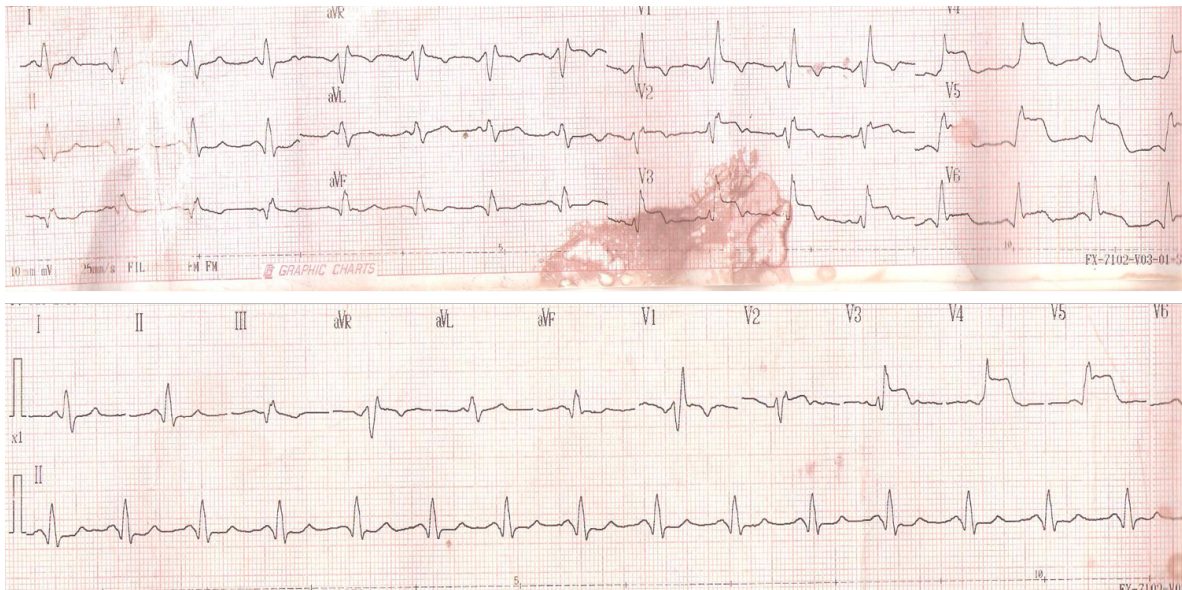
Ap. Respiratorio: Buena entrada de aire bilateral, crepitantes bibasales. Tolera parcialmente el decúbito.

Abdomen: Blando, depresible, indoloro, RHA (+), hígado y bazo no se palpan.

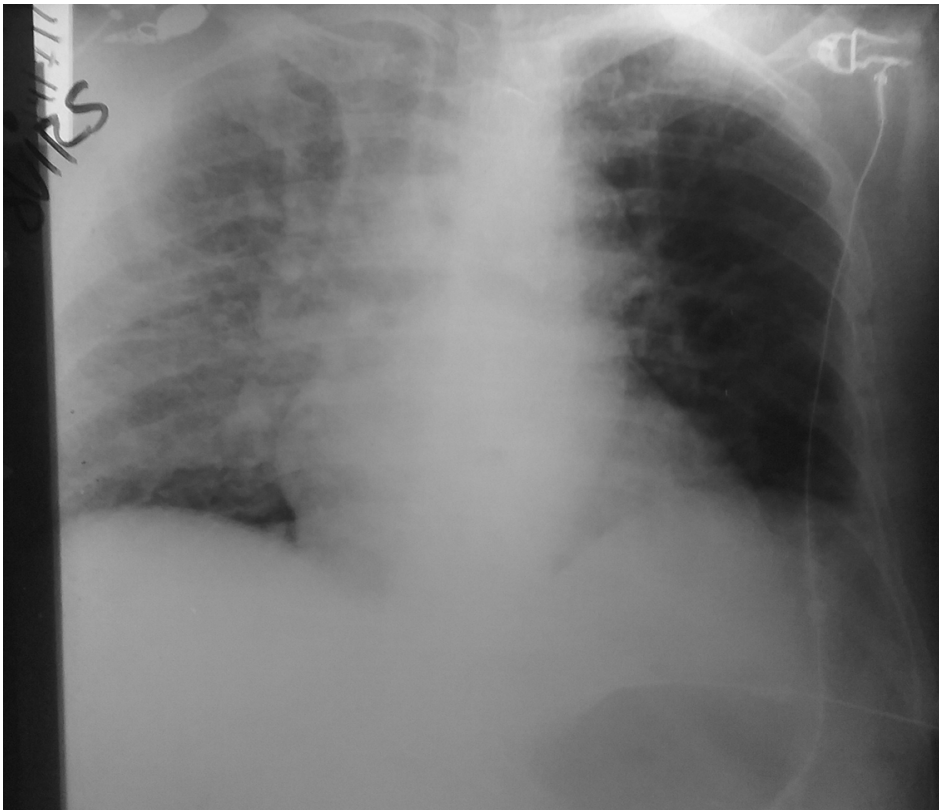
Neurológico: Paciente lúcido, sin signos meníngeos ni foco motor.

Piel y partes blandas: Buena perfusión periférica, sin edemas.

ECG S.P. UCO Post ATC fallida 00.24hs 14/07/16



Rx ingreso S.P 13/07/16

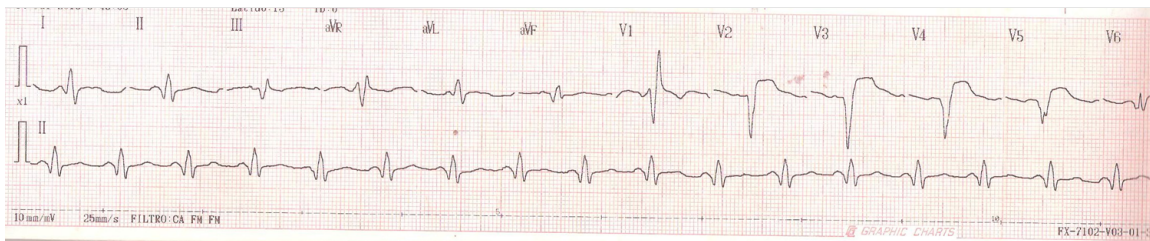
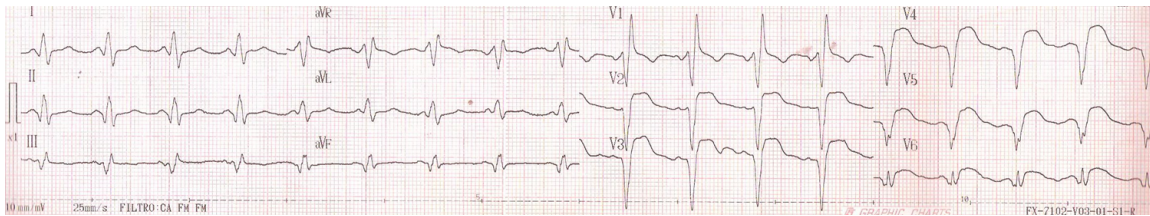


Evolución en UCO 13/07/16 al 14/07/16

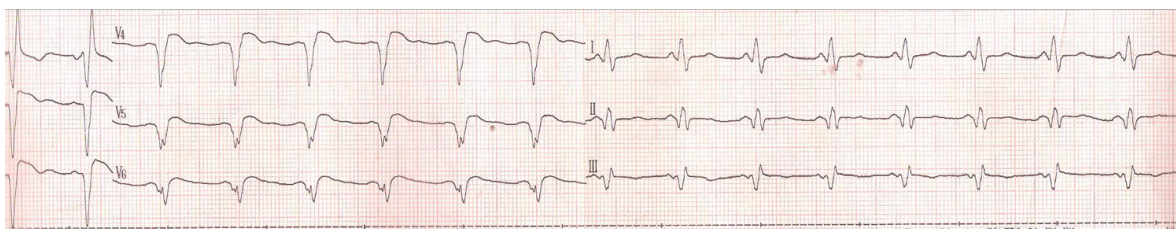
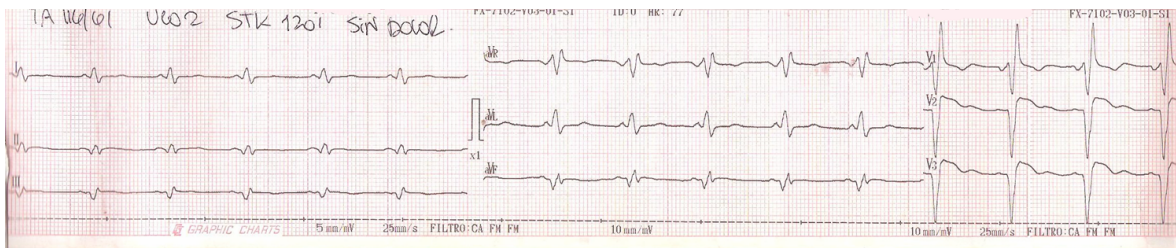
Paciente ingresa a UCO con persistencia de dolor y de injuria subepicárdica por lo que se realiza interconsulta en conjunto con hemodinamista de guardia y cirujano cardiovascular quienes debido a imposibilidad de realizar reperfusión mediante angioplastia o cirugía de emergencia se decide optimizar tratamiento sintomático.

Luego de 8 horas y ante la persistencia del dolor es reevaluado en conjunto con médico de planta decidiéndose infusión de estreptoquinasa.

ECG S.P.UCO Pre estreptoquinasa 14/07/16



ECG S.P.UCO 120 minutos Post estreptoquinasa 14/07/16



TIEMPOS DE REPERFUSIÓN

Inicio del Dolor: 18:00 hs

Primer contacto médico: 21:20 hs

Realización de ECG: 21:30 hs

Llamado al hemodinamista: 21:36 hs

Inicio del procedimiento: 22:32 hs

Ingreso a UCO: 00:30 hs

Infusión de fibrinolíticos: 08:30 hs

Puerta aguja: 11:10 hs

Tiempo de isquemia: 14:30 hs

Evolución en UCO 14/07/16 al 15/07/16

Presenta síndrome de reperfusión clínico positivo (disminución del 50% de la sumatoria del ST y desaparición del dolor).

El 15/07 evoluciona con tendencia a la hipotensión, disminución del ritmo diurético, por lo que se interpreta como shock, de probable etiología cardiogénico.

Se coloca acceso central y se inicia infusión de dobutamina y noradrenalina.

Dado el difícil manejo hemodinámico se coloca catéter de Swan Ganz.

TAM	FC	PVC	PAP	P W	GC/IC	RVS	RVP	IVS	DROGAS
104/49 (70)	91	2	22/14(16)	14	4,9/2,6	1110	76	27	DBT 5 NORA 0,09

Evolución en UCO del 16/07/16 al 22/07/16

Evoluciona con mejoría clínica suspendiéndose las drogas vasoactivas a las 96 hs.

El 16/07 presenta caída del Hto de 12 puntos asociado a hematoma en región femoral izquierda (sitio de venopunción previo al tratamiento fibrinolítico). Se realiza TC que evidencia hematoma retroperitoneal. Se toma conducta expectante, sin nueva caída del Hto.

Se inicia tratamiento médico con IECA y antagonistas de la aldosterona con buena tolerancia.

Durante su internación en UCO presenta malos controles glucémicos (>250 mg%) por lo que se inicia insulina NPH.

Se realiza ecocardiograma

Informe ecocardiograma S.P. UCO 22/07/16

<u>DDVI</u>	<u>DSVI</u>	<u>FAC</u>	<u>SIV</u>	<u>PP</u>
56 mm	43 mm	23 %	0,75 cm	0,10 cm

Cavidad ventricular izquierda de dimensiones y grosor normales. Función sistólica severamente disminuída. Fey 30% por Simpson. Disquinesia apical, aquinesia septal medioapical, anterolateral medioapical, inferior de base a ápex, hipoquinesia del resto de los segmentos. Patrón de relajación normal. E/e: 8 compatible con PFDVI normal. Aurícula izquierda levemente dilatada (24 cm²). Cavidades derechas normales. Función sistólica normal. TAPSE 20 mm. Insuficiencia mitral y aortica leves. Vena cava inferior no dilatada con colapso inspiratorio mayor a 50%. No se observa derrame pericárdico.

Evolución en Sala 23/07/16 al 26/07/16

El 23/7/16 pasa a sala general de cardiología en donde evoluciona con insuficiencia cardiaca requiriendo diuréticos para control sintomatológico.

Se realiza estudio de perfusión miocárdica SPECT para evaluar isquemia residual.

Informe de estudio de perfusión con esfuerzo Spect. S.P. 26/07/16

Esfuerzo: Dilatación severa de la cavidad ventricular. Hipoperfusión severa anterior, septal e inferior y moderada lateral en cortes apicales. Hipoperfusión severa anterior, anteroseptal, inferoseptal e inferior y moderada anterolateral e inferolateral en cortes medio ventriculares y basales. Hipoperfusión severa inferior basal. Hipoperfusión severa de ápex.

Reposo: Dilatación severa de la cavidad ventricular. Normaliza la perfusión lateral apical, inferolateral y anterolateral. Mejora parcialmente la perfusión anterior, anteroseptal, e inferoseptal medio ventricular y de ápex. Sin cambios en la hipoperfusión inferior apical, medio ventricular y basal.

Gated Post Estres: FEY: 19% VFD: 161 ml VFS:131 ml. Post en Reposo: FEY: 25% VFD: 182 ml VFS: 137 ml. Hipocinesia anterior, septal e inferior en los cortes apicales sin engrosamiento. Hipocinesia anterior, anteroseptal, inferoseptal medio ventricular y de ápex con leve engrosamiento parietal sistólico. Hipocinesia inferior sin engrosamiento.

Conclusión: El estudio SPECT evidencia desarrollo de isquemia en el territorio de la arteria CX. Necrosis extensa en el territorio de la arteria DA con leve isquemia perinecrosis y engrosamiento parcial. Necrosis sin isquemia en el territorio de la arteria CD. FVI con severo deterioro y caída de la fracción de eyección en el post estrés. Volúmenes ventriculares aumentados. Dilatación severa fija del VI.

Score de perfusión:

Score de Suma de Esfuerzo	33
Score de Reposo	23
Score de Diferencia	10

Evolución en Sala 26/07/16 al 29/10/16

Debido a la evidencia de isquemia en la cara anterior se realiza nueva CCG para evaluar permeabilidad de las arterias.

Informe CCG 29/07/16.

Punción: Radial derecha

Tronco Coronario Izquierdo: De normal calibre. No se observan lesiones angiográficamente significativas.

Arteria Descendente Anterior: De normal calibre, trayecto tortuoso y con calcificación parietal extensa. Se encuentra permeable. Presenta enfermedad difusa y extensa en su tercio medio, con una lesión excéntrica, calcificada de grado significativo inmediatamente distal al primer ramo septal y una lesión de grado suboclusivo (90% de su luz), a nivel del nacimiento del primer ramo diagonal.

Arteria Circunfleja: De normal calibre. Da nacimiento a un ramo obtuso marginal de importante desarrollo. Presenta una lesión severa a nivel del nacimiento de ramo obtuso marginal en sitio de trifurcación.

Arteria Coronaria Derecha: Ocluida a nivel proximal. Sus lechos distales se observan por circulación heterocoronariana.

Ventriculograma izquierdo: Volúmenes de fin de sístole y fin de diástole aumentados. Deterioro severo de la función sistólica del ventrículo izquierdo

(FEy < 30%). Acinesia anterior e inferior en segmentos medioventriculares y apicales. Discinesia apical. Insuficiencia mitral leve.

Conclusiones: Enfermedad angiográficamente significativa de tres vasos. Deterioro severo de la función sistólica del ventrículo izquierdo. Insuficiencia mitral leve.

Evolución sala de cardiología del 29/07/16 a 05/09/16

Se realiza ateneo multidisciplinario optándose por resolución quirúrgica. Se inician estudios prequirúrgicos:

Espirometría: patrón obstructivo leve.

Doppler de vasos del cuello: carótida interna derecha lesión de 40%. Carótida interna izquierda lesión del 20%.

A la espera de fecha quirúrgica evoluciona con progresión de insuficiencia cardiaca sin causa descompensante requiriendo BIC de furosemida para realizar balance negativo (ProBNP: 1272).

El 5/9/16 se realiza CRM.

PARTE QUIRÚRGICO

CRM 3 puentes:

Mamario-DA

Venoso-CX

Venoso-DP.

Tiempo de circulación extracorpórea: 113 minutos.

Tiempo de clampeo aórtico: 62 minutos.

Requerimientos: 2500 ml de cristaloides, 3 UGR, dobutamina 20 gamma/kg/ minuto, noradrenalina 0,1 gamma/kg/minuto.

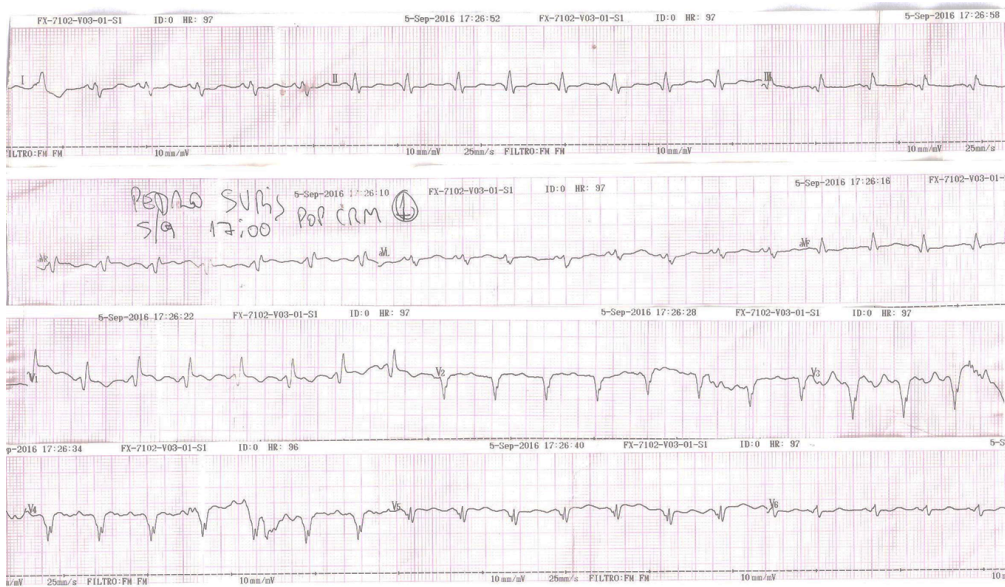
Pasa a unidad coronaria.

Evolución en Uco 05/09/16

Paciente ingresa hemodinamicamente compensado con patrón mixto (vasopléjico cardiogénico) bajo sedoanalgesia, en ARM.

Se realiza descenso progresivo de drogas vasoactivas con evolución favorable por lo que se procede a la extubación en las primeras 5 horas postquirúrgicas.

ECG UCO Post CRM 05/09/16



Evolución en Uco del 05/9/16 al 10/09/16

Paciente evoluciona favorablemente, se suspenden drogas inotrópicas a las 72hs.

Se realiza ecocardiograma control.

Informe ecocardiograma S.P Post CRM

<u>DDVI</u>	<u>DSVI</u>	<u>FAC</u>	<u>SIV</u>	<u>PP</u>
41 mm	34 mm	17 %	1,1 cm	0,9 cm

ESTUDIO SUBOPTIMO REALIZADO EN DECUBITO DORSAL OBLIGADO EN ARM:

Ventrículo izquierdo no dilatado con grosor parietal normal. Aquinesia severa de todos los segmentos apicales y de los medios anterior y septal. Aquinesia inferobasal y del Septum posterior basal. Función sistólica global severamente deprimida (Fey 30%). Aurícula izquierda levemente dilatada. Área 26 cm². Cavidades derechas de diámetros normales con función sistólica del ventrículo derecho deprimido (TAPSE 10mm). Válvulas impresionan morfológicamente normales. Insuficiencia mitral leve.

Severa Alteración de la relajación del ventrículo izquierdo (Patrón restrictivo). Insuficiencia tricuspídea leve. PSAP 34 mmHg. No se observa derrame pericardico.

Evolución en Sala 10/09/16 al 26/09/16

El 10/9/16 regresa a Sala de cardiología en donde evoluciona nuevamente con signos de insuficiencia cardiaca de difícil manejo.

Se optimiza tratamiento médico y el 26/9 es dado de alta.

Tratamiento al alta:

AAS 100 mg día

Atorvastatina 40 mg día

Enalapril 2,5 mg cada 12 hs

Carvedilol 3,125 mg cada 12 hs

Espirinolactona 25 mg día

Furosemida 40 mg/ día VO

Insulina NPH 25 U predesayuno y 15 U precena.

Informe ecocardiograma S.P previo al alta hospitalaria 22/09/16.

<u>DDVI</u>	<u>DSVI</u>	<u>FAC</u>	<u>SIV</u>	<u>PP</u>
61 mm	50 mm	18%	0,8 cm	0,8 cm

Ventrículo izquierdo dilatado con deterioro severo de la función sistólica global (FEy estimada en 30%).

Hipoquinesia lateras basal y medial, posterior basal y medial, y del SIV anterior basal. Aquinesia inferior basal y septal basal posterior. Aquinesia anterior basal y medial, SIV medio anterior, y todos los segmentos apicales.

Signos indirectos de aumento de la PFDVI: Relación E/e´ 14.7. Relación E/VPFM 2.94. Patrón de llenado restrictivo sin modificarse con la maniobra de Valsalva.

Aurícula izquierda levemente dilatada. Ventrículo derecho con deterioro de la función sistólica global (TAPSE :11mm S` : 6cm/s)

Aurícula derecha dilatada. Válvulas morfológicamente normales. Insuficiencia mitral leve por restricción al cierre de la valva posterior .

Insuficiencia tricuspidea leve que permite estimar una PSAP de 50 mmHg. No se observa derrame pericárdico.

Luego de 7 días reingresa por progresión de disnea hasta CFIV. Se interpreta el cuadro clínico como Insuficiencia cardiaca descompensada.

Reingreso 05/10/16 a Sala de Cardiología

Se realiza balance negativo que resulta satisfactorio y se ajusta tratamiento médico.

Tratamiento al alta:

AAS 100 mg día

Atorvastatina 40 mg día

Enalapril 2,5 mg cada 12 hs

Espironolactona 25 mg día

Furosemida 40 mg cada 8 hs VO

Insulina NPH 25 U predesayuno y 15 U precena.

LABORATORIO

	<u>Ingreso 13/07</u>	<u>16/7/16</u>	<u>Post CRM 5/09</u>
Hematocrito	45	32%	33
GB	12100	8600	13300
Plaquetas	239000	83000	154000
Glucosa	449	219	157
Urea	41	43	46
Creatinina	0,80	0,50	0,59
Hepatograma BT/BD/GOT/GPT	/-/0,16/146/159	0,57/0,23/145/142	1,31/0,36/57/30
TP/KPTT/RIN	102/32/0,97	87/43/1,06	88,8/30,4/1,05
Ionograma	138/4,34/95,5	137/4/96	135/3,8/96