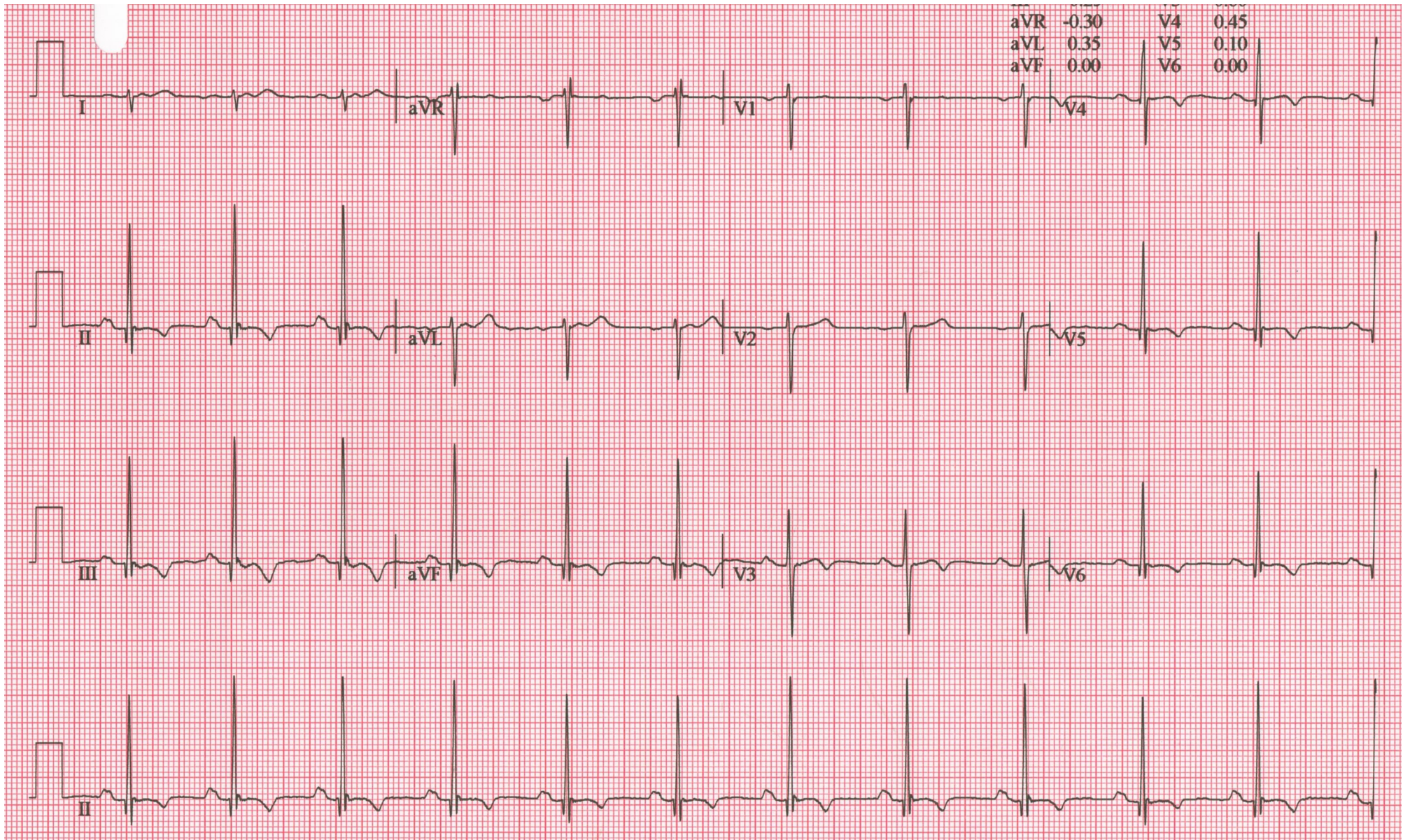
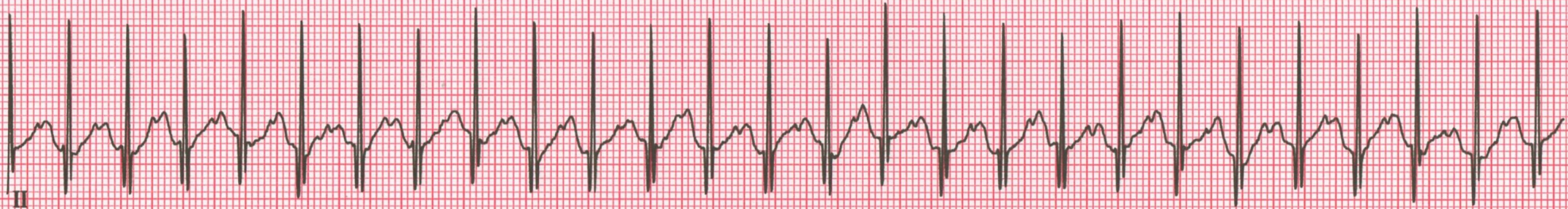
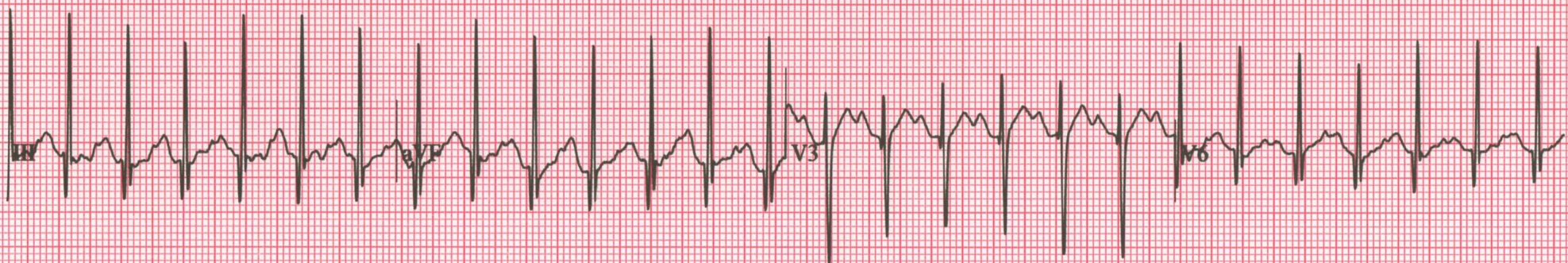
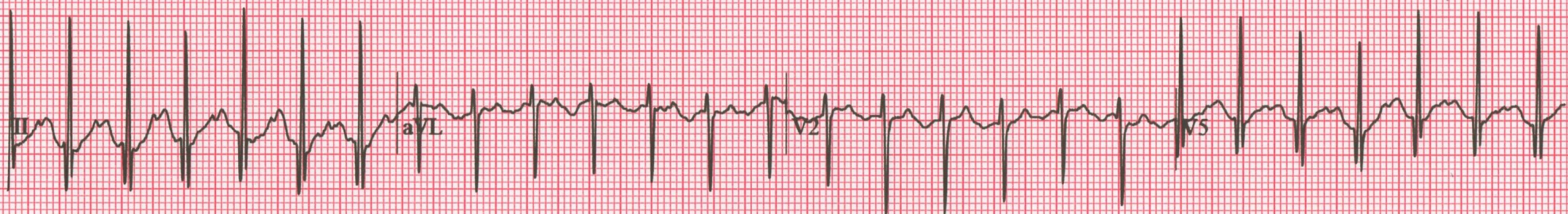
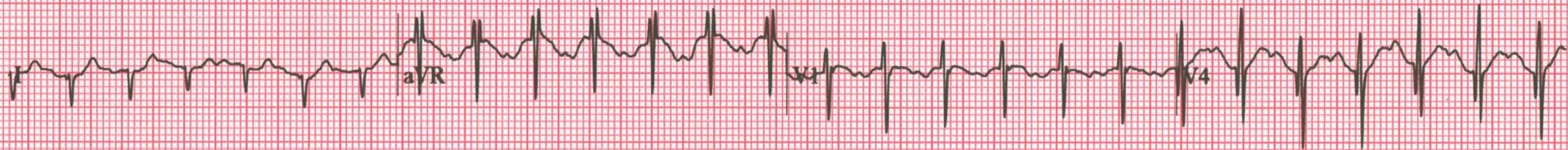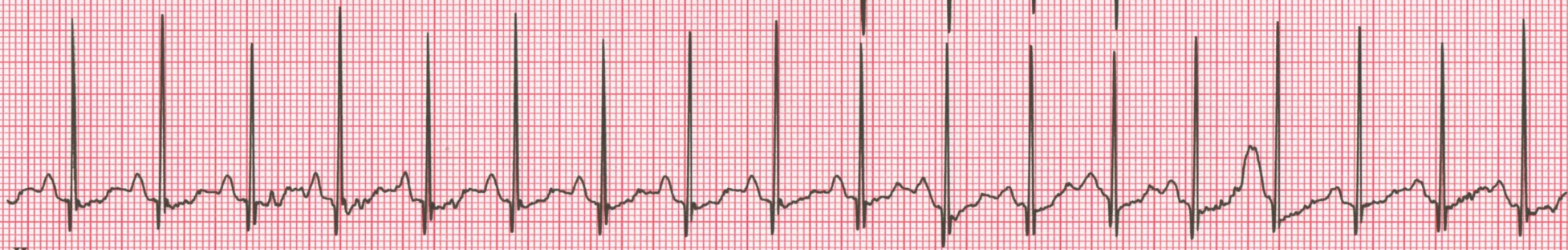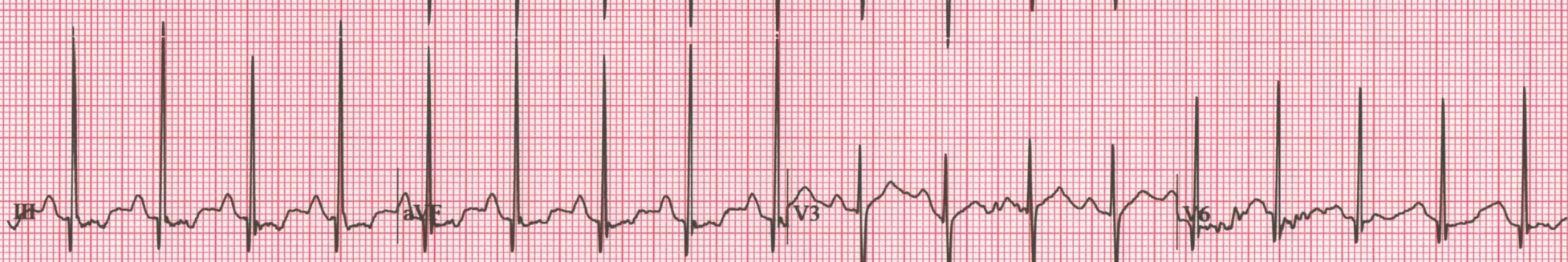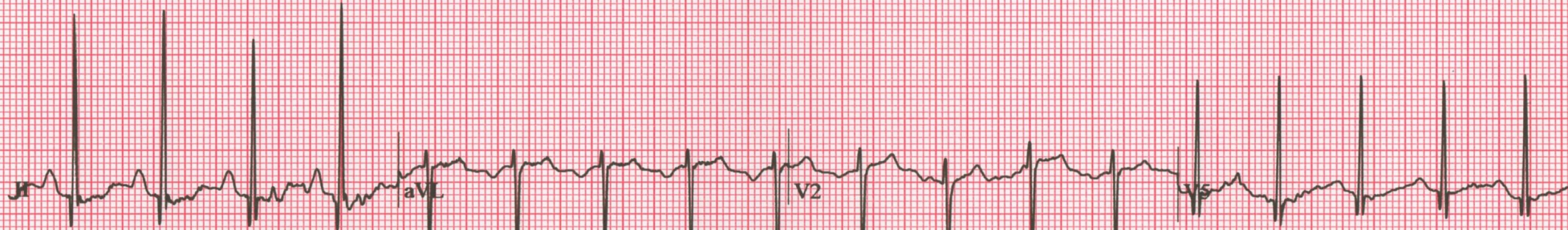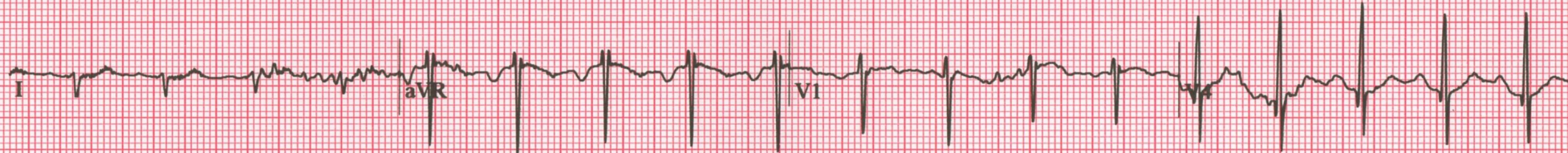Paciente masculino de 40 años, alto funcionario de un banco, maratonista, portador de válvula aórtica bivalva detectada en forma casual, no síntomas CV ni antecedentes familiares











II