

Adult female with instable angina, several cardiovascular risk factors and episodic Left Bundle Branch Block

Raimundo Barbosa-Barros & Andrés Ricardo Pérez-Riera



Case report

- Female 52-year-old patient
- History of stable angina 8 years ago, related to physical strain
- Progression in recent months with more frequent events due to minor strain
- Before admission, she presented more prolonged episode accompanied by syncope
- Risk factors: hypertension, DM2 and smoking
- She takes: aspirin, simvastatin 40 mg and glybenclamide 5 mg
- Normal electrolytes and biomarkers
- We request cine-ventriculocoronariography

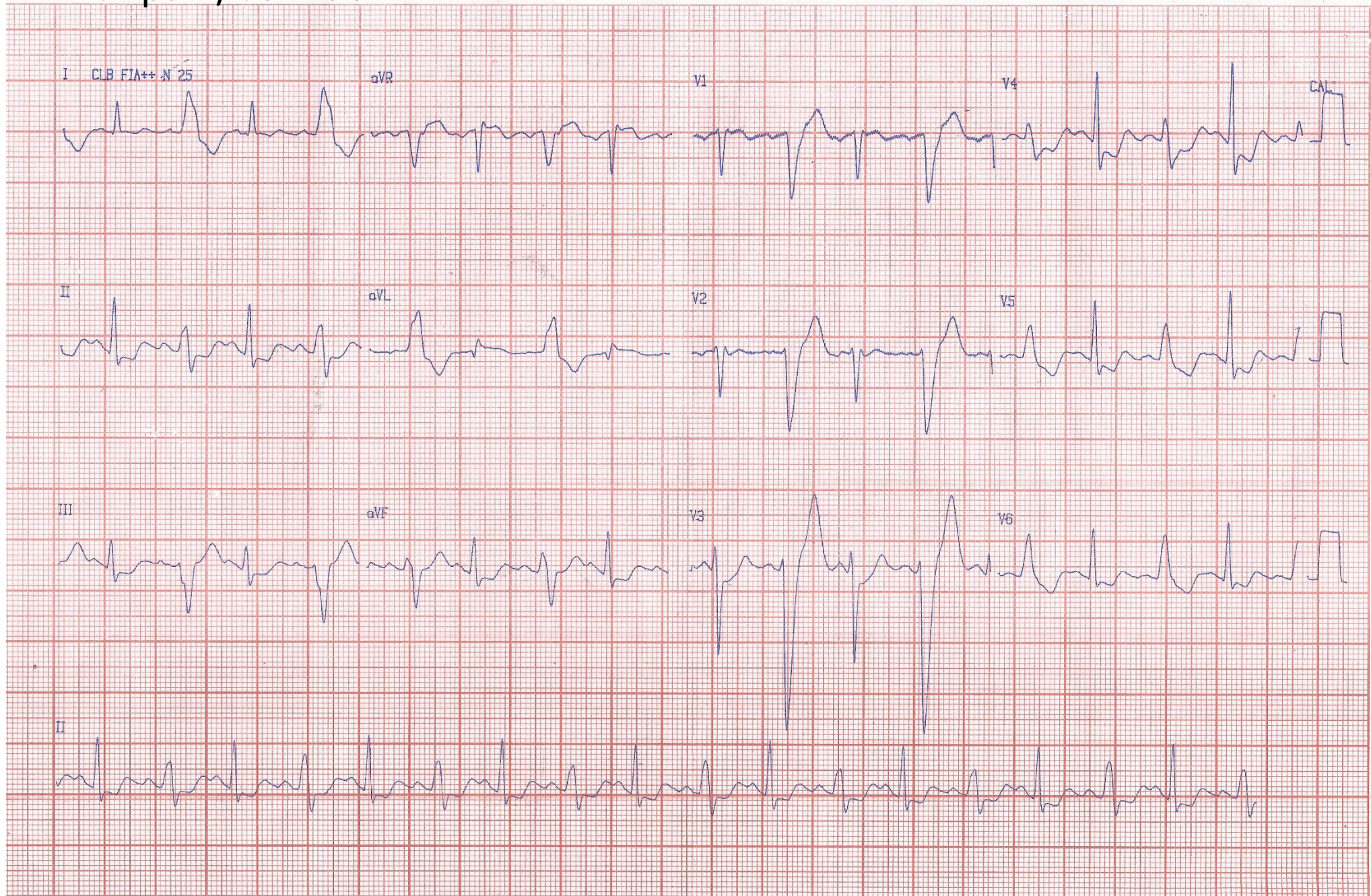
Which is the clinical-electrocardiographic diagnosis?

Português

Relato de caso

- Feminino, 52 anos
- História de angina estável há 8 anos relacionada aos esforços físicos
- Progressiva nos últimos meses com episódios mais frequentes aos esforços menores
- Apresentou antes da admissão episódio mais prolongado acompanhado de síncope
- Fatores de risco: Hipertensão, DM2 e tabagismo
- Faz uso de: aspirina, sinvastatina 40mg e glibenclamida 5mg
- Eletrólitos e biomarcadores normais
- Solicitamos cineventriculocoronariografia
- Qual o diagnóstico clínico-eletrocardiográfico?

With pain/Com dor



No pain/Sem dor

