

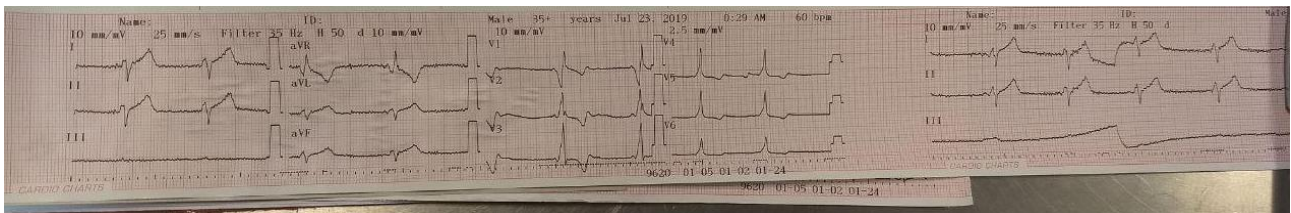
ECG prequirúrgico de joven de 18 años con celulitis de miembro superior – 2019

Dr. José Ceballos

Paciente de 18 años, masculino, asintomático, sin antecedentes que consulta por celulitis de miembro superior. Se le pide ecg como prequirurgico.

¿Qué opinan del ECG? ¿Autorizan la cirugía?

José Ceballos



OPINIONES DE COLEGAS

Hola Edgardo, inicialmente da la impresión que DI y DII son muy similares al igual que aVF y aVL con un DIII con diferencia de potencial de cero. Por lo que se podría pensar en una mala colocación de cables. Cambiado el cable de brazo izquierdo (amarillo) con pierna derecha (negro). De todos modos me llaman la atención las precordiales. Pero colocaría bien y repetiría el ECG.

Ignacio Retamal

Dr. Considero plantear posibilidad de vía accesoria derecha, y el paciente esta asintomático y sin describir antecedentes de palpitaciones. En un área quirúrgica tomando todas las precauciones necesarias para afrontar una taquicardia si llegara el caso y explicando a familiares podría hacerse. Otra opción es llevarlo previamente a laboratorio de electrofisiología corroborar diagnóstico y resolverlo y luego ir a cirugía pero todo depende de múltiples circunstancias para tomar alguna decisión en particular, pero ante todo gracias a ustedes por tan excelente caso y espero su opinión valiosa y experimentada, saludos. José Hurtado, Venezuela

José Hernán Hurtado Casanova

En paciente asintomático de 18 años con eje a derecha y R amplias en precordiales con signos de sobrecarga derecha, pensaría en cardiopatía congénita, solicitó un ecocardiograma (probable Transposición de grandes vasos) confirmado buena función, liberaría para cirugía

Ronald Rivero Toledo

Yo la autorizo (la cirugía) con reservas. Aún siendo asintomático, podría presentar taquiarritmia durante el acto quirúrgico y habrá que estar prevenidos para tratarla. Pero tampoco se podría no hacer la cirugía ante un cuadro grave como una celulitis (entiendo que se realizará un procedimiento de drenaje, que, en todo caso, sería breve). Se debe advertir al paciente y familiares que posteriormente deberá hacerse otro procedimiento para tratamiento del WPW.

Saludos.

Luciano Pereira

Quisiera retomar el caso del prequirúrgico porque nos puede aparecer más de una vez un Wolf asintomático.... La posibilidad de TPSV existe lógicamente, no sabría decir la frecuencia con precisión pero no debe ser mucho mayor a la de un paciente sin Wolf en números absolutos.... y el planteo es el de siempre.... Wolf asintomático: ablación si o ablación no... para afrontar la cirugía le haría un ecocardiograma y una ergometría.... si dan normal no debería haber problemas en la cirugía.... aunque habría que especificar que tipo de anestesia se le va a hacer, la complejidad de la técnica quirúrgica y tiempo de cirugía estimativo.... todos factores a tener en cuenta y catalogarlo de riesgo quirúrgico grado II de ASA....

Ricardo Omar Paz Martín