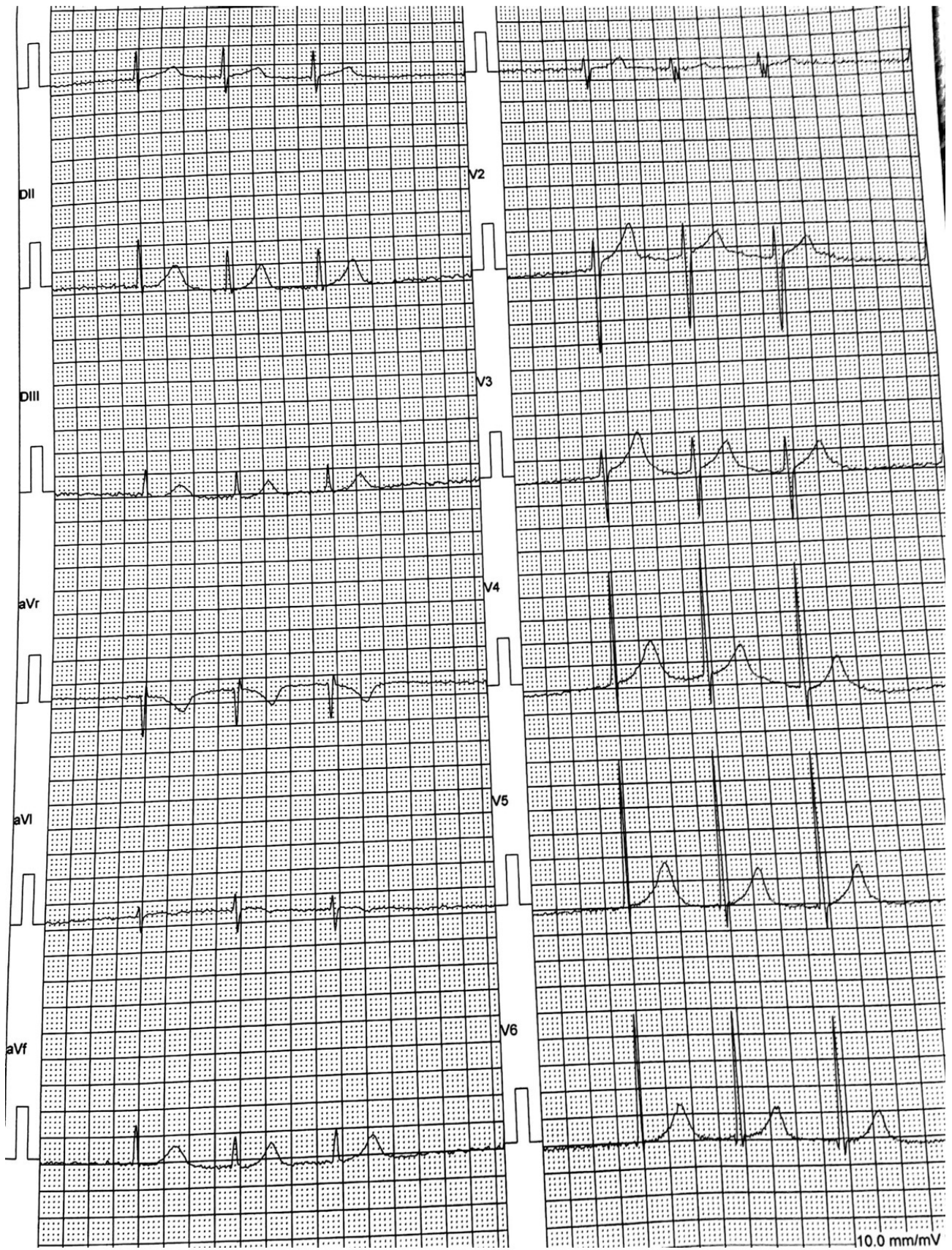


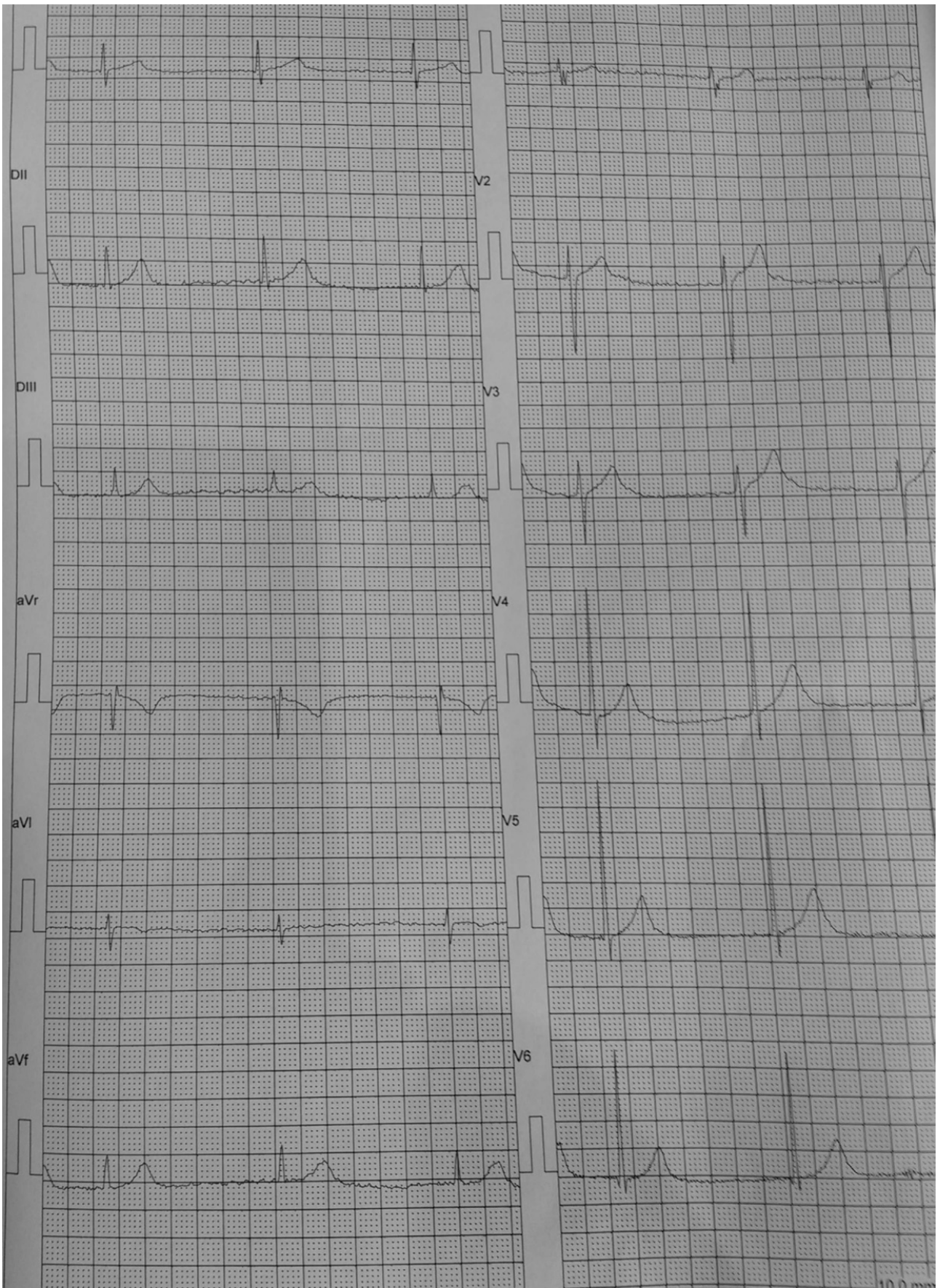
Paciente de 16 años que presenta FA desde los dos años – 2017

Dr. Luis Medesani

Quisiera saber si alguien tiene experiencia en fibrilación auricular detectada en niño de 2 años sin cardiopatía y que persiste en la actualidad (16 años) sin ver nunca ritmo sinusal. El paciente tiene en general baja frecuencia de 50 lpm con respuesta cronotrópica adecuada. Juega al rugby y está entrenado. Les mandaré registros.

Luis Medesani





Scanned by CamScanner

OPINIONES DE COLEGAS

El ECG no sugiere SQTC ni Brugada

La repolarización es inocente

Conducta:

- 1) Convocar los familiares de primer grado y realizar en ellos ECGs
- 2) Cuidadosa anamnesis: preguntar a todos si tiene MS o síncope en la familia
- 3) Realizar ECG en las precordiales derechas altas en el probando y familiares.
- 4) Realizar Holter monitoring en el probando y en cualquiera de la familia que tenga eventualmente arritmia
- 5) Realizar ECG-AR si usted tuviera esa posibilidad y si vive en ciudad grande encaminar a algún centro para realizarlo. Es muy importante para riesgo no invasivo en Brugada
- 6) Si positivo el ECG-AR y negativa las precordiales altas proponer teste de ajmalina en un lugar seguro (UTI) con monitor y consentimiento.
- 7) Solicitar estudio genético en el probando y familia. Contactarse con Dr. Barajas jefe del laboratorio del Masonic Medical Research laboratory (habla español). Si necesita invoque mi nombre es nuestro amigo (Mejicano)

Andrés R. Pérez Riera

Estimado Luis:

Lástima no tener un trazado más largo de ritmo.

Aparte de la FA me llama la atención la onda epsilon en V1 y repolarización precoz de V1 a V3 sin correlación con repolarización precoz en las otras derivaciones esperable en deportistas. Más con HVI por índice de Sokolov positivo y las ondas T simétricas. Obviamente se puede mandar a ablacionar como refiere un artículo del JACC de la semana pasada.

Ablación de la FA y complementar con estudios para descartar cardiopatía por RNM y

estudios genéticos.
Un cordial saludo

Martín Ibarrola

No veo epsilon en V1. ¿Dónde la encuentras Martin?

Señala con una flecha en la figura magnificada. No concuerdo que las T sean simétricas
Fijate que la rampa ascendente es más lenta que la descendente, lo que es normal.

Una cosa importante: T_p/T_e (distancia pico de la T y el fin de T) es normal lo que sugiere que no tiene dispersión transmural de la repolarización. Se considera anormal cuando $=$ o $> 94ms$

Primero asegurarse de que no tenga una *channelopathy* caso contrario la ablación no va funcionar,

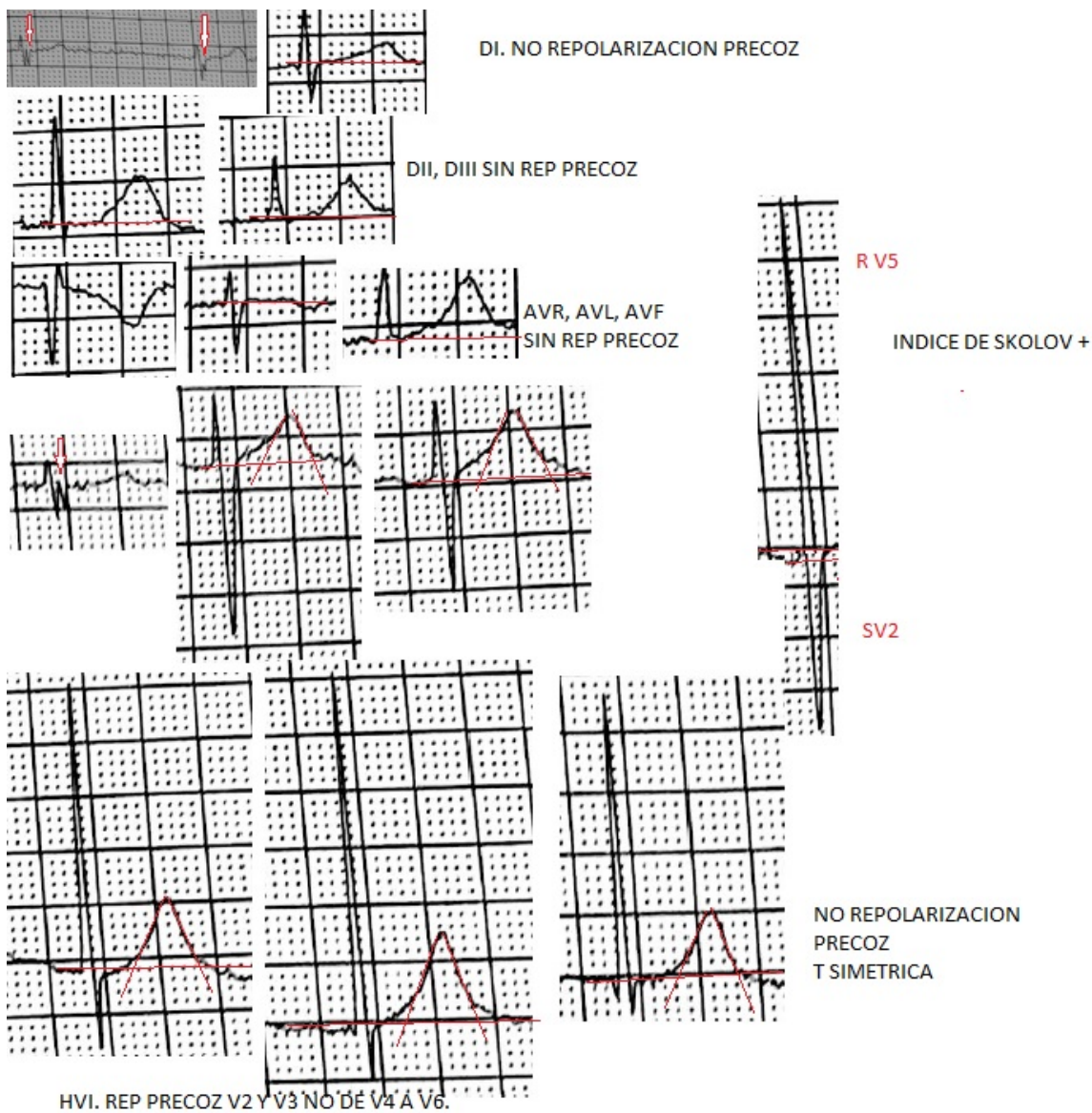
Andrés R. Pérez Riera

Estimado Andrés: mi humilde aporte. Van las imágenes que yo interpreto.

No comprendo el ¿por qué refiere que luego de realizar los estudios RNM, etc, no va a funcionar la ablación?

Un abrazo

Martin Ibarrola



Querido Martin tú me dices que no comprendes por qué comenté que este adolescente com FA permanente asintomático no va responder a ablación em base a los comentarios del JACC último.

Si este paciente fuera portador de alguna canalopatía genética sin cardiopatía estructural no se debe hacer abordaje ablativo como sería adecuado en una **“lone atrial fibrillation”** sin antes determinar cuál es la canalopatía suyacente porque cada una de ellas tiene un abordaje prprio especial. Te recomiendo que leas áum reciente articulo de Andrés

Enriquez, Adrian Barachachuk y Charles Antzezelevich (**Enriquez A, Antzelevitch C, Bismah V, Baranchuk A. Atrial fibrillation in inherited cardiac channelopathies: From mechanisms to management. Heart Rhythm. 2016 Sep;13(9):1878-84.**) en el cual se discute con claridad cual es el abordaje de la FA de cada una de las canalopatías.

La conducta será totalmente diferente en caso de:

1. Long QT syndrome (Síndrome del QT Largo o SQT3): El tratamiento de la FA en el contexto de SQT3 con fármacos antiarrítmicos, como amiodarona o sotalol, dan como resultado la prolongación del QT y están contraindicados. De hecho, la administración de amiodarona puede provocar tormenta eléctrica refractaria. El agente potencialmente útil es mexiletina, de la clase Ib (de elección en el SQT3) fármaco antiarrítmico que actúa preferentemente por bloqueo de la corriente de entrada tardía de sodio, produciendo acortamiento de la duración del potencial de acción.

El Yaman et al. Informó el caso de una mujer joven con LQT1 con FA paroxística fue totalmente suprimida por cerca de mexiletina. La flecainida otro bloqueador de los canales de sodio también puede ser útil en la FA asociada con LQT3, causada por mutaciones que ocasionan ganancia de función en el canal de sodio cardíaco (SCN5A). Benito et al. ha demostrado la eficacia de este fármaco en la reducción del intervalo QT y de forma aguda restaurar el ritmo sinusal en pacientes con LQT3; Sin embargo flecainida también puede ser extremadamente peligrosa para las variantes LQT1 y LQT2 debido a sus propiedades de bloqueo IKr. **El papel de la ablación con catéter en pacientes con SQT3 no se ha estudiado.**

2. Brugada syndrome: El tratamiento farmacológico de la FA es un desafío. Los fármacos de clase IC son inseguros y deberían ser evitados por sus potenciales de ocasionar efectos pro-arrítmicos. La amiodarona, por otro lado, se ha estudiado poco en BrS pero, dadas sus numerosos efectos secundarios, no es un tratamiento de primera línea en esta población de edad joven. Los fármacos antiarrítmicos eficaces para prevenir FV, tales como quinidina o bepridil, podrían ser eficaces también en la FA. En la serie de Giusteto et al. Pacientes (36%) fueron tratados con hidroquinidina en una dosis media de 500 mg al día (de 250-750 mg) y ninguno experimentó recurrencias de la FA / aleteo durante un seguimiento de 28 meses en media. Dos pacientes tuvieron que suspender el fármaco debido a efectos colaterales (eritema e intolerancia gastrointestinal) y posterior recurrencia / aleteo FA. El aislamiento de las venas pulmonares (AVP) también se ha desarrollado en pacientes con BrS y FA paroxística pero no en FA crónica como en este caso. En 9 pacientes con FA refractaria a los medicamentos, Conte et al ha reportado 67% abolición de arritmias auriculares a los 2 años de seguimiento después de radiofrecuencia o ablation.

Choques inapropiados fueron completamente eliminadas después de la ablación con catéter. En otro estudio realizado en 6 patients, Yamada et al ha reportado una tasa de éxito del 83% con la ablación por radiofrecuencia durante un año de seguimiento. Choques inapropiados de FA rápida problemáticos en BrS. El uso de DAI doble cámara y una cuidadosa programación de los dispositivos de una sola cámara es lo recomendado.

Una alta tasa única zona de FV por encima de 210 o 220 latidos por minuto y un equipo de detección de largo son seguros y ayudan a reducir el riesgo de choques inapropiados

3. Síndrome del QT corto congénito (SQTC): La prevención de la FA en pacientes con SQTC ha sido consumado por la clase de agente IC propafenona y este fármaco ha sido considerado como una terapia de primera línea para el tratamiento de la FA.

Hongetal. Utilizado este agente en dos miembros de una familia con SQTS y FA causada por una mutación en KCNH2, lo que resulta en la prevención exitosa de recurrencia. Propafenona no modificar el intervalo QT y no tuvo el efecto proarrítmico.

Bjerregardetal utilizó propafenona en dos miembros de una familia con FA paroxística, sin recurrencia de la arritmia durante más de 2 años.

Finalmente los estudios experimentales sugieren que quinidina puede proteger contra ambas arritmias auriculares y ventriculares.

4. Catecholaminérgica polimórfica ventricular taquicardia Esta no la vamos a analizar porque no puede ser por la clínica del presente paciente.

Finalmente repito:

- 1) Este paciente no tiene onda ϵ en V1
- 2) Las ondas T son asimétricas y no simétricas! Tus marcaciones en las ondas T son incomprensibles. No entiendo que colocas
- 3) Las ondas T tienen un T_p/T_e normal lo que sugiere ausencia de dispersión transmural y consecuentemente canalopatías subyacente
- 4) Es fundamental realizar ECG, ECG-AR, Holter y estudio genético en el probando los familiares de primer grado.

Andrés R. Pérez Riera

Querido Andrés, no encontré ninguna referencia a FA sostenida o persistente como manifestación del Síndrome de Brugada y menos aún en niños.

La FA paroxística sí suele manifestarse y el manejo anticoagulante y farmacológico es diferente de las FA sin canalopatías.

El estudio electrofisiológico en la actividad auricular aporta un aumento del tiempo AH.

No encuentro ningún criterio para sospechar una canalopatía. Como Ud refirió solo encontré 2 casos reportados de FA persistente en niños y QTc.

No han descripto el tamaño auricular no diámetros ventriculares así como espesores parietales. Es necesaria una RNM para descartar miocardiopatía y obvio test farmacológico para descartar S. de Brugada.

Es descartar ya que no ha presentado síntomas y solo presenta una FA persistente solamente. No antecedentes familiares ni síntomas. No creo ningún estudio de positivo, más concuerdo en realizarlos.

Hay muchos agujeros en la escueta referencia de la HC del paciente, hace años que la presenta y no han brindado mayores referencias de los estudios previos realizados. No fue un hallazgo a los 16 años, conoce que padece de la arritmia desde los 2 años. Así que solo estamos especulando sin más que los escasos datos aportados. Obviamente debe proscribirse la actividad física y realizar los estudios, no por su práctica deportiva sino por el riesgo eventual de otra enfermedad de base que se manifieste por su FA.

Luego vendrá el momento del EEF y mi único temor es que no presente al momento de ablacionar la FA ritmo sinusal propio.

Si desea le envié las citas de los artículos que encontré pero supongo que es la misma bibliografía que yo encontré que es muy escasa.

Un abrazo

Martín Ibarrola

Ese tipo de FA se asocia con disfunción sinusal severa. No aconsejo tratar de restaurar el ritmo sinusal. Si logran (lo dudo) encontrarán atrial standstill y posiblemente completa inexcitabilidad de la aurícula derecha. Cordialmente

Sergio Pinski

Exatamente, esto traduce la plural expresión fenotípica das mutaciones do canal de Na⁺ . en el gen SCN5A. Este manuscrito que escribimos recientemente muestra todo esto

www.revistas.usp.br/jhgd/article/view/122759/119525

Andrés R. Pérez Riera.

Aporto algunos datos más sobre el paciente de la fibrilación auricular:

Me refieren él y la madre que le diagnosticaron la arritmia a los dos años de vida aproximadamente, siempre asintomático y yo lo recibo a los 15 años, también asintomático y jugando al rugby sin inconvenientes. No tienen en la familia antecedentes de individuos con arritmias que se puedan relacionar. El paciente tiene una contextura física atlética por su entrenamiento y no presenta signos clínicos de alguna otra patología. Es muy importante para él la actividad deportiva, la cual es su interés principal en este momento.

Tiene un ecocardiograma con VI 48/31 SIV 11 PP 11 AI 40 (área 24 cm) Fey de 65%. Informan una leve fibrosis valvular mitral pero sin insuficiencia ni estenosis.

PEG; 16 mets FC max 210 lpm. DP 37800. sin otros hallazgos. El laboratorio general no tiene alteraciones.

Me hago las siguientes preguntas viendo las diferentes opiniones. Los hallazgos que describen en el ECG son por lo menos dudosos. Estoy de acuerdo que intentar restaurar el ritmo sinusal puede ser más un problema que una solución por no poseer, estimo una adecuada función sinusal. La ablación no la veo como una alternativa de utilidad por los resultados.

Entonces, ¿cómo se estudia el paciente? Suponiendo que podemos pensar en alteraciones de los canales de sodio, ¿qué estudio le solicito?

¿Por qué pensar en Brugada, alteraciones del QT,, etc. cuando el paciente no tiene indicios de esto?

Hasta aquí solo una fibrilación auricular a la cual no le podemos poner un nombre en cuanto a su origen.

¿Le debo suspender la actividad deportiva solo por si tiene algo que no encontramos?
¿Cuál es el riesgo del paciente?

No esta con anticoagulación porque eso implicaría suspender el rugby y como comenté es muy importante para él. ¿Lo debo anticoagular? (yo creo que no).

En primera instancia el paciente y su madre saben que tiene una arritmia con características raras en cuanto a su inicio, persistencia y respuesta ventricular.

Le pediré una RMN pero ¿qué es lo que busco?, más aún sabiendo que el gadolinio para la aurícula no es de la practica habitual si bien hay protocolos para eso.

Yo soy electrofisiólogo y me hago estas preguntas delante del paciente y cuando tengo que decidir conductas de permitir o restringir la actividad. ¿Tengo argumentos concretos para ser restrictivo y cambiar su calidad de vida?.

Si alguien tiene una respuesta concreta, con un argumento demostrable y aplicable en la clínica quisiera que me diga cuál es el siguiente paso.

Atte.

Luis Medesani

Estimado Dr. Medesani,

Solo vi dos electrocardiogramas que Ud. envió simultáneamente.¿Tiene otros?

Por lo que veo es esos ECGs hay un ruido de base por lo cual no estoy seguro que el paciente tenga fibrilación auricular. La otra posibilidad es que tengas disfunción sinusal con diferentes marcapasos auricular ectópicos con una onda P muy pequeña difícil de ver el ECG.

En fin, si tiene mejores registros y ve la actividad fibrilatoria, lo que antes le dije no tendría valor.

Lo que hago en caso de duda es registrar la actividad auricular intracavitaria con catéteres para ver cuál es el ritmo de base. Ahora bien tanto una fibrilación auricular difícil de ver en

el ECG como una disfunción sinusal severa, son expresión de un deterioro severo de la actividad eléctrica auricular.

El paciente puede no tener problemas primarios de los canales como se discutió anteriormente, sino una "miocardiopatía auricular". Es muy importante hacer una resonancia con gadolinio, pero tiene que hablar con el profesional que la va a realizar para que tome los cortes pensando en las aurículas y no en los ventrículos. Esto facilitará la identificación de áreas de cicatriz en las aurículas.

Por ahora y hasta que obtenga más información, no le restringiría sus actividades deportivas. Primero obtendría más información, como le comente anteriormente.

Saludos,

Mario D. Gonzalez

Estimado Luis: comprendo su posición ya que evalúo diariamente a chicos deportistas, soy médico de un club desde hace más de 12 años y he practicado siempre deportes, así que comprendo plenamente lo expuesto.

Me llama la atención de su paciente el diámetro ventricular de 48 mm con una aurícula izquierda de 40 mm.

No presenta el patrón fisiológico habitual de la hipertrofia excéntrica de los deportistas.

Por la falta de adecuado llenado diastólico VI es dificultoso valorar si presenta alteraciones de la relajación ventricular asociadas, que a la larga van a afectar su aurícula izquierda. El doppler tisular también se encuentra limitado para esto.

En condiciones normales las primeras mediciones del flujo mitral incluyen las velocidades pico de llenado temprano (onda E) y llenado diastólico tardío (onda A), la relación o cociente E/A, el tiempo de desaceleración (TD) del flujo de llenado temprano, y el TRIV. El TD mitral es un parámetro que debe ser considerado en la estimación por Doppler de las presiones de llenado del VI.

En la fibrilación auricular esto se ve limitado por la variabilidad en la duración de los ciclos cardíacos, la ausencia de una actividad auricular organizada (onda A), y la frecuente ocurrencia de dilatación de la AI y extraer conclusiones sobre la rigidez del VI,

Las mediciones por Doppler que pueden ser aplicadas y útiles en pacientes con FA incluyen la tasa de aceleración pico de la velocidad del flujo E mitral ($\geq 1.900 \text{ cm/s}^2$), el TRIV ($\leq 65 \text{ ms}$), el TD de la velocidad diastólica venosa pulmonar.

Esto debe valorar el ecocardiografista al momento de valorar en pacientes con FA al momento de realizar una valoración de rigidez ventricular y la función diastólica del paciente.

En deportistas entrenados es una dificultad el valorar la disnea, ya que estos incrementan el umbral a la misma con en el entrenamiento deportivo. Su paciente ha realizado una ergometría con una alta carga lo que habla a favor de su adecuada preparación física, pero su VI no se ha adaptado por su diámetro de fin de diástole a esto.

No veo motivos para sospechar un Brugada a pesar de lo expuesto por Andrés, ni patologías como QT corto u otras.

El Dr. Gonzalez y Sergio sabiamente han puesto la mira en la aurícula y la falta de actividad sinusal, a mi me preocupa además falta la evidencia de adaptación fisiológica al ejercicio con una HVI concéntrica, como la que evidencia el paciente, y paradójicamente si presenta el crecimiento auricular izquierdo que presentan los deportistas, pero sin correlación con su diámetro VI. esta discordancia es llamativa.

Imposible no pensar en la sincronía o disincronía electromecánica AV y VA, no puedo ver una cámara cardíaca aislada sino la interrelación entre ambas cámaras lo mismo para sus cavidades derechas. No es por la practica deportiva actual sino por como puede afectar su práctica deportiva a esto en el momento actual y más aún a futuro.

Le agradecería nos refiriera cuando tenga los resultados de los estudios (RNM) fundamentalmente, en lo personal su paciente es un aprendizaje para situaciones no contempladas en ninguna de las guías. Desde ya muchas gracias.

Un cordial saludo

Martín Ibarrola

Luis,

Después de haber visto recientemente un segundo caso de total atrial standstill en 20 años te comento que, como propone Mario, le hice EEF con ICE (ausencia total de actividad mecánica) y registro eléctrico multipolar de AD y AI comprobando ausencia total

de actividad eléctrica y ausencia de captura con máxima salida desde diferentes sitios de estimulación.

En mi caso, ningún ECG con FA. Siempre ritmo unional. Muchos de estos pacientes terminan estimulados por bradicardia sintomática.

Un dato clínico significativo del atrial standstill es el riesgo elevado de tromboembolia (IAM, ACV). En mi caso, debut con IAM a los 32 años por embolia coronaria (CCG), con trombo en orejuela izquierda (TC multislice). De modo que si se confirma el diagnóstico la indicación es ACO, incluso algunos proponen cierre de orejuela.

Abrazo,

Roberto Keegan

Hola Luis!

No entiendo cuál es el problema.

1. ¿Dónde está la canalopatía?
2. ¿Por qué anticoagulación con CHADS VASC 0?
3. Aún si tuviera una FA o una severa disfunción sinusal, ¿por qué restringir la actividad deportiva competitiva que viene haciendo sin ningún problema hace años (creo que en presencia de la arritmia)?

Sólo la justificaría desde un punto de vista de cobertura legal. Más que de cobertura sería de cobardía legal, pero a mí ya me cuesta ser un héroe legal. Hace años que tengo la idea de que la Sociedad de Cardiología o alguna otra institución significativa debería tener una especie de "tribunal médico" o algo así donde los cardiólogos pudiéramos presentar este tipo de casos y que dieran un fortísimo aval legal que nos permitiera tomar las decisiones que consideraríamos honestamente las adecuadas sin ese fantasma.

Un abrazo

Benjamín Elencwajg

Estimado Dr. Gonzalez, en lo referente a si tiene o no Fibrilación Auricular, fue lo primero que pensé cuando lo vi por primera vez, también pensé que podría estar ante una parada eléctrica auricular y es más pensé en hacer un EEF. Posteriormente revisando los ECG y tomando diferentes con diferentes equipos y revisando los previos la conclusión es que el paciente tiene FA.

También pensé en intentar la reversión con CVE y con los catéteres colocados pero creo (tal como señala el Dr. Pinski) que si actualmente está asintomático, si lo revierto voy a encontrar o parada auricular o una disfunción sinusal muy severa fruto de alguna alteración primaria o de años de no manifestar el ritmo sinusal con lo cual le voy a tener que implantar un marcapasos y creo que estaríamos peor.

Intentaré realizar RMN pero los software de los resonadores no están preparados en general para evaluar la fibrosis auricular y mucho menos operadores entrenados en definir scores para ello. El único dato llamativo es esa fibrosis mitral que no tiene mucha explicación y no se si puedo justificar la arritmia por ello.

Desde ya muy agradecido por su aporte.

Luis Medesani

Gracias Roberto y Benjamín, estoy de acuerdo totalmente. Tal vez proponga un EEF para ver directamente la actividad de la aurícula es algo que me lo planteo cada vez que lo veo pero en los registros se ven ondas de FA y tiene irregularidad en los RR. Si puedo tener los registros anteriores los comunico.

Muchas gracias por el interés en el caso planteado. Y gracias Dr. Ibarrola por su aporte. Prometo contarles la RMN cuando la tenga y otros estudios que pedí en estos días.

Yo en general si ni tengo argumentos claros no les limito a mis pacientes lo que hacen habitualmente.

Tal vez puedo ser tildado de "poco cauto" en la posición pero intento no "enfermarlos" más de lo que creo que están. Me pregunto que haré en el futuro con este muchacho pero por

ahora le doy la información que tengo y comparto con él y su familia las decisiones y por qué hago lo que hago. Un abrazo.

Luis Medesani