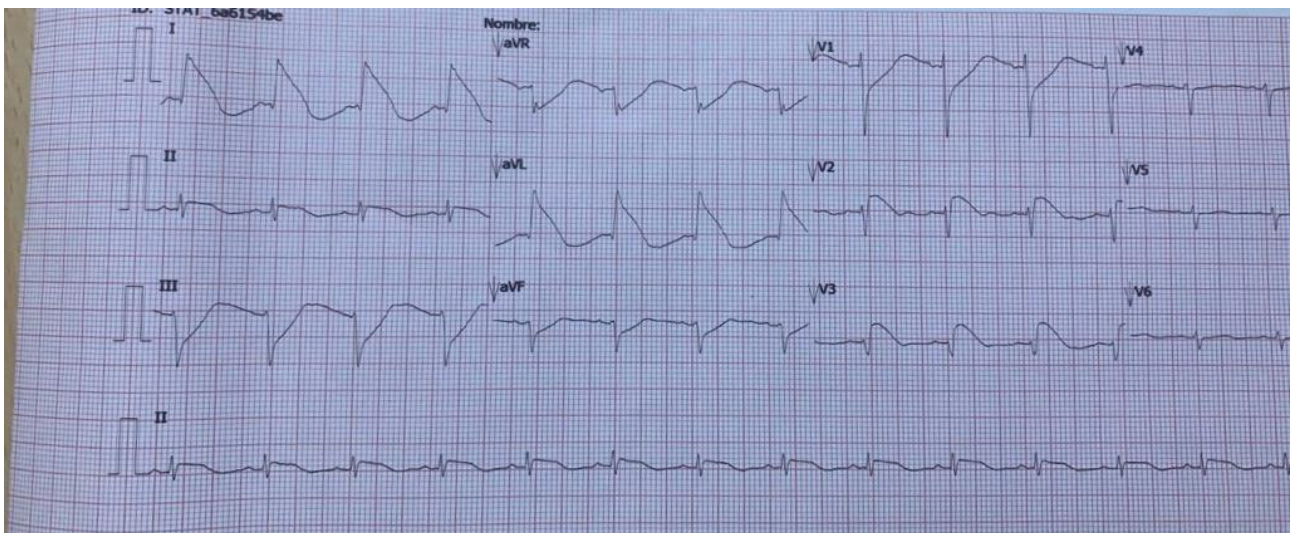


Perforación esofágica durante endoscopia practicada a joven de 20 años

Dr. Javier Rodríguez

Joven de 20 años que durante una endoscopia sufre perforación iatrogénica del esófago y tiene un patrón de infarto de miocardio anterior y lateral asociado a un patrón de Brugada en V2 V3? Cursó con derrame pericárdico y pleural.

El trazado fue enviado en consulta y se carecen de otros datos clínicos del paciente.



OPINIONES DE COLEGAS

Respondo en mi carácter de cirujano cardiovascular. No, nunca vi un caso similar y me parece raro que tenga un infarto; como no se tanto de ECG pensaría en otra causa que pudiera dar un patrón similar.

He visto perforaciones de VD por catéter de MCP o punciones pericárdicas pero por endoscopía jamás, no se si habrá algún antecedente así

Raro que el endoscopio pudiera afectar el VI, está lejos del esófago, la AI sí está en contacto

El patrón de infarto ¿de qué localización es?

Únicamente se me ocurre que por contenido gástrico pudiera lesionar el miocardio superficial, no creo que transmural.

Estoy pensando, por eso voy por capítulos, perdón.

Sigo, recuerdo hace años en UTI una paciente que tomó lavandina y perforó el esófago hizo patrón de IAM lateral pero sin enzimas (as de aquel tiempo, CPK, TGO etc, no había CPK MB ni Troponina)

Lamento no poder ayudar más, igual me gustaría poder seguir el caso

Gracias por la consideración en consultarme

Patricio Francisco Villanueva