

Niña de 15 años asintomática en la que en evaluación para práctica deportiva se detecta pre excitación – 2010

Dr. Andrés R. Pérez Riera

Dear friends here another interesting challenge

Prezados amigos aqui um outro interessante desafio

I am waiting for your valuable opinions.

Andrés R- Pérez Riera

CASE REPORT

Dr. Andrés Ricardo Pérez Riera
Chief of Electovectorcardiogram Sector of Cardiology Discipline
ABC Faculty – ABC Foundation – Santo André – São Paulo – Brazil
riera@uol.com.br

Paciente adolescente, (15 anos) feminina, branca, natural e procedente de Santo André São Paulo Brasil, estudante regular da segunda série escolar. Assintomática
Motivo da consulta: avaliação para prática de atividades físicas competitivas (modalidade Handebol).

Antecedentes pessoais: nada digno de nota.

Antecedentes familiares: negativos.

Exame físico: normal.

Perguntas

- Qual a conduta adequada neste caso?
 - Qual a localização do feixe anômalo? E porque?
-

Teenager patient, (15 years) women's, Caucasian, natural and coming from Santo André São Paulo Brazil. Regular student of the State second school series. Asymptomatic.

Consultation reason: Evaluation for practice of competitive physical activities (Handball modality).

Personal antecedents: Nothing worthy of mark.

Family antecedents: Negative.

Physical exam: Normal.

Questions

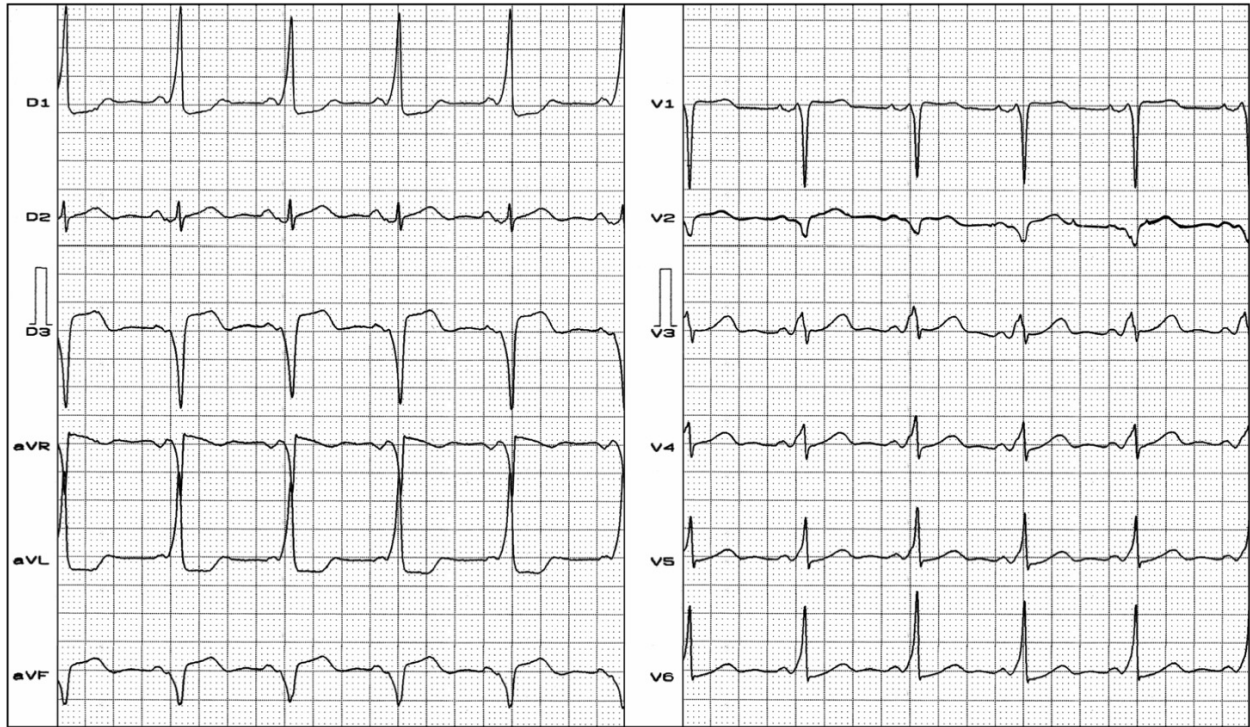
- Which is the appropriate conduct in this case?
- Where is the location of the anomalous pathway? And Why?

Name: CLS
Weight: 58 Kg

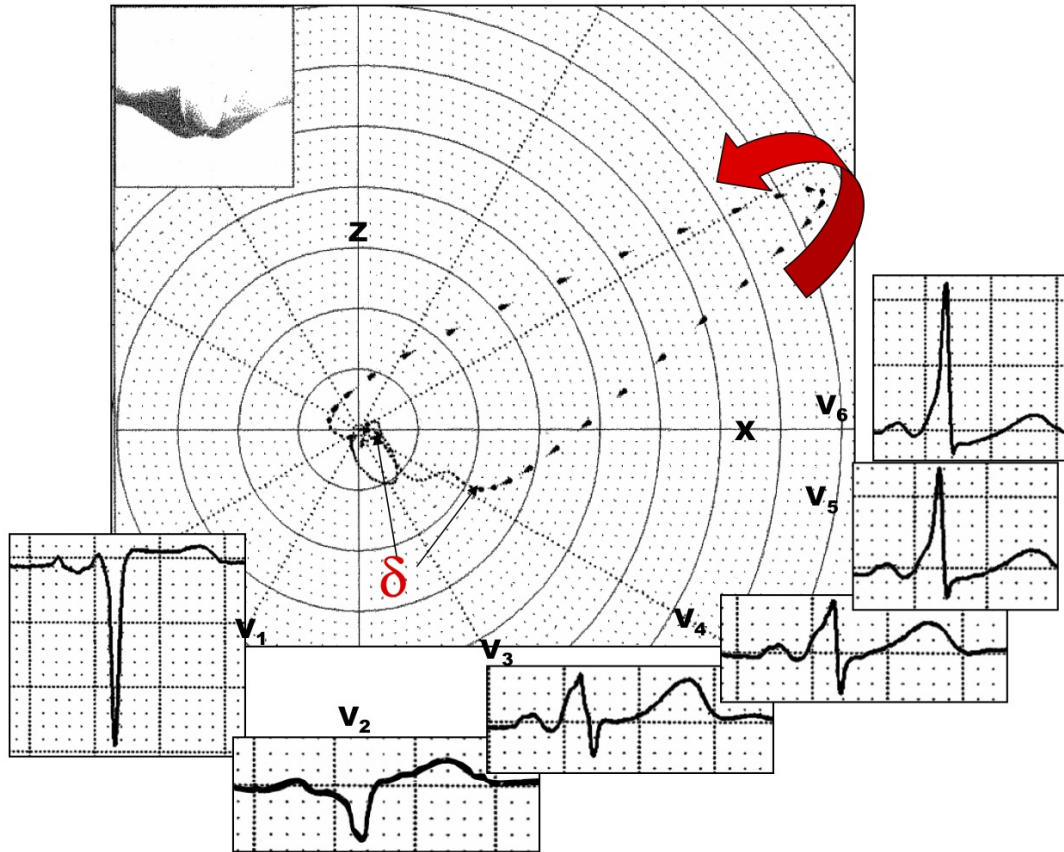
Gender: Female
Height: 1,58 m

Age: 15 yo.
Date: 02/26/2010

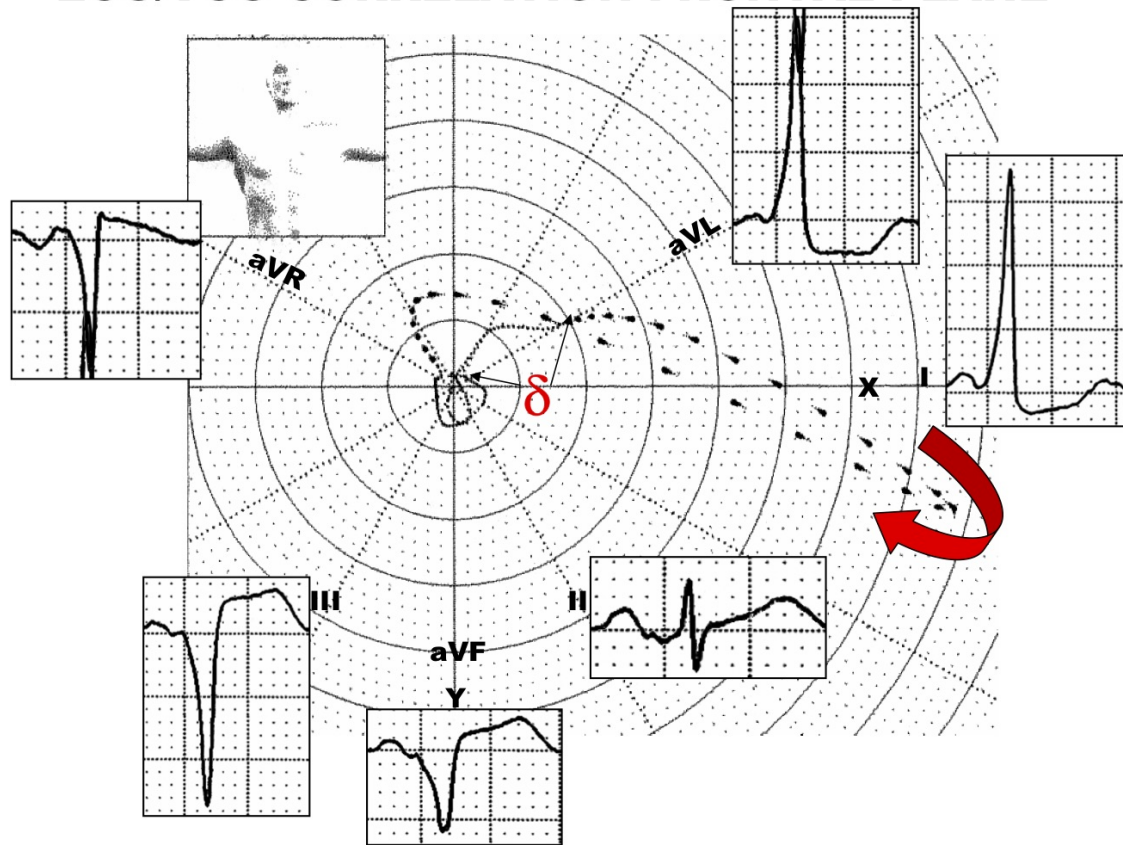
Ethnic Group: Caucasian



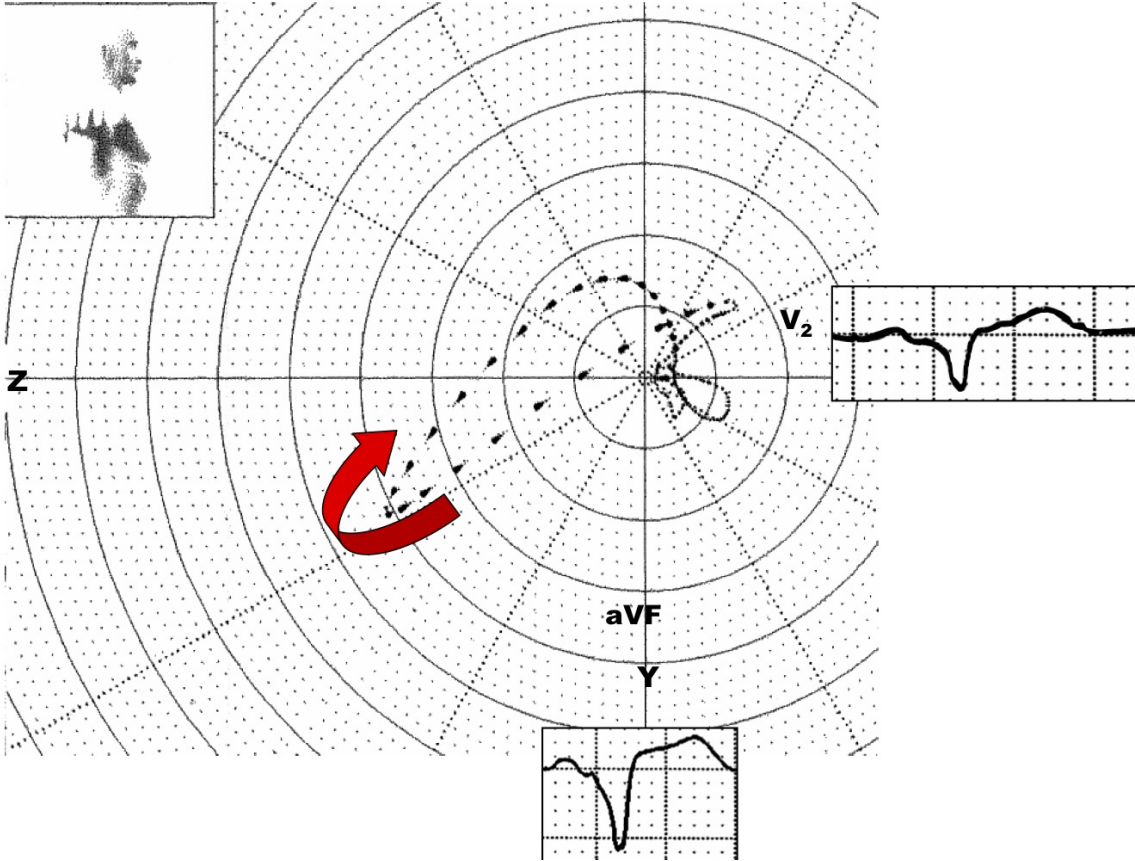
ECG/VCG CORRELATION HORIZONTAL PLANE



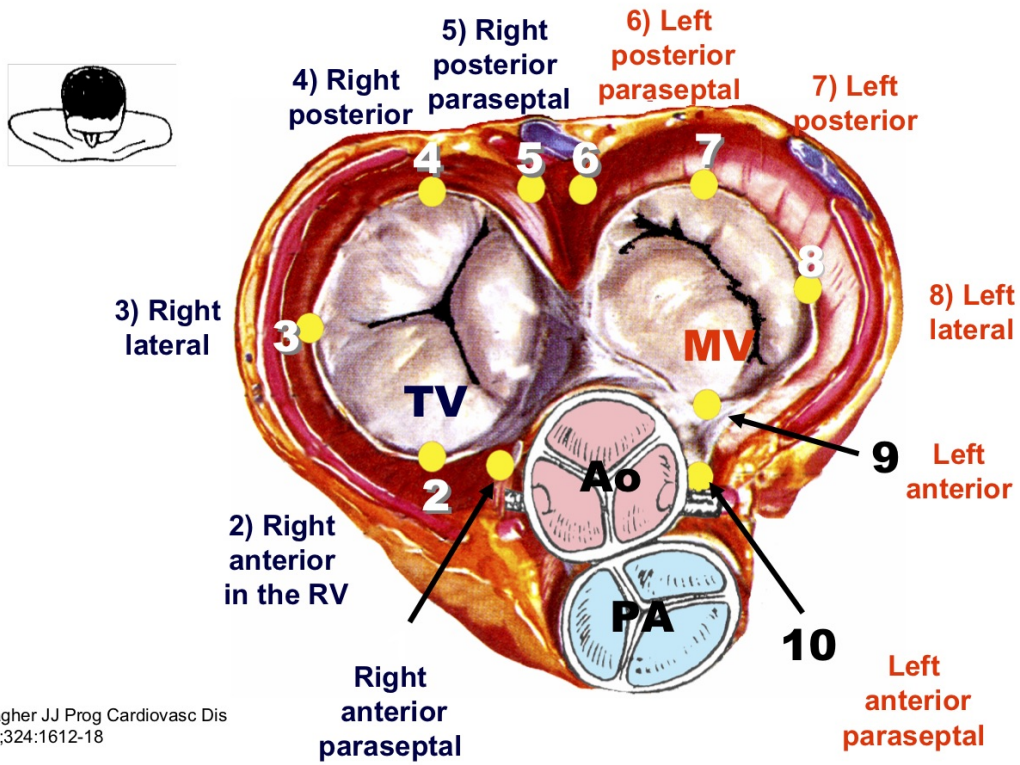
ECG/VCG CORRELATION FRONTAL PLANE



ECG/VCG RIGHT CORRELATION SAGITTAL PLANE



LOCATIONS OF ANOMALOUS PATHWAYS IN WPW



Gallagher JJ Prog Cardiovasc Dis
1978;324:1612-18

Where is the location of anomalous pathway in this case?

OPINIONES DE COLEGAS

Hola Andrés, muy lindo caso

En mi caso, tengo 2 razones para proponerle directamente la ablación, una porque tiene preexcitación y otra porque además quiere hacer deporte, más allá de las implicancias de los síndromes de preexcitación y el riesgo de MS, ninguna asociación deportiva la autorizaría, por lo que hay un motivo más.

Yo creo que esta VA es derecha, y lo más probable lateral, ya que la transición está en V3 con un V2 negativa y DII positiva, si la transición estuviera en V2 empezaría por la región pósteroseptal y cercana al seno coronario (pero tendría que tener DII bien negativa) inclusive en la boca del mismo.

Concluyo: propongo ablación por radiofrecuencia y empiezo por el lado derecho, región lateral más probable del anillo tricuspídeo. Lamentablemente estas vías pueden ser bastante fáciles de cartografiar, el problema es la estabilidad del catéter para lograr un buen contacto y eliminaría, por lo que tal vez haya que utilizar una vaina larga para mejor apoyo del mismo,

Saludos

Francisco Femenia

Querido Maestro Pérez Riera:

1. La paciente claramente presenta un WPW, de acuerdo a las guías aunque se encuentre asintomática y no presente ninguna arritmia en los estudios, para realizar

deportes competitivos debe ablacionarse la vía accesoria, previo a la autorización para realizar los mismos. Indicación Clase I.

2. El haz anómalo impresiona paraseptal posterior derecho. En esto aguardo la opinión de los expertos del foro.

Un abrazo

Martin Ibarrola

Querido Martin, estos procedimientos invasivos son muy seguros, ya que en la mayoría de ellos podés armar distintas estrategias antes de comenzar, y siempre hay que tener más de un plan: A, B, C, D hasta la Z.

Ayer no se si llegó al foro o al mail de Andrés, le dije porque creía que a mi entender era derecha, tal vez más lateral que posterior y cómo entraría en esta ablación, además en la teoría y en la práctica tener más un plan de acción o planes de contingencia te ayuda a modificar rápidamente sobre la marcha con el mayor grado de seguridad para el paciente, y hay que dejar de demonizar estos procedimientos que realmente son muy pero muy seguros, porque tenés muchos elementos de control y de seguridad antes de empezar a aplicar radiofrecuencia y otra cosa fundamental es saber cuándo detenerse; es preferible un fracaso y todos los tenemos que una complicación por "insistidor", sin dudas todo esto corre por mi cuenta, yo al menos intento trabajar de esta manera, ya que la mayoría de las veces podés programar. El año pasado ablacionamos un bebé de 1,7 Kg, por una taquimiopatía por taquicardia incesante tipo Coummel, y acá no tenés muchas opciones, pero que sea una emergencia no justifica no planificar e ir con el mayor cuidado posible, solo metí un catéter, lo cual es un sacrilegio electrofisiológico, pero a pesar de las críticas la bebé está muy bien, no se si la curamos definitivamente, pero si ayudamos a que saliera de la situación de emergencia, sin más daño del que ya tenía, después de este tipo de ablaciones aún el más pintado necesita unos días en un spa 5 estrellas,

Saludos

Francisco Femenia

Hola Andrés

Me inclino a pensar que la vía es derecha y posterior

Salud,

Adrián Baranchuk

Gracias por la explicación, Francisco, con más detenimiento me gustaría presentar en el contexto de esta discusión, el mismo patrón en una paciente de esta misma edad pero un hallazgo de rutina y no para evaluación precompetitiva.

Es largo el análisis pero coincido con Ud en manos experimentadas, no está exento de complicaciones (buscaré las respectivas referencias) las mismas son bajas, y si la paciente no es deportista pero se va a tirar en parapente o paracaidas, ¿se lo permito en el contexto de un WPW?

Como dije luego con fundamentos plantearé mi impresión personal, con fundamentos científicos para discutirlo, no solo de mi mero juicio, sino es obviamente fácil refutar.

Un abrazo

Martin Ibarrola

Yo pienso que la vía es pósterolateral derecha y por supuesto más allá de ser asintomática y piensa en el deporte, la ablacionaría, no olvido que en una oportunidad en un diálogo con el Dr. Sosa de San Pablo, él me decía que vía encontrada, vía a ablacionar Es su criterio,

Saludos

Manuel Salvador Cano

Es difícil definir por métodos no invasivos el período refractario de una VA y el contexto sin dudas influye en tu decisión final,

Ahora qué pasa en este paciente que quiere hacer deporte en forma competitiva y supueste presentara una VA parahisiana o medioseptal (ambas con un mayor riesgo de BAV de alto grado y posibilidad de terminar con un marcapasos, durante el procedimiento), tal vez estemos de acuerdo y lo podemos debatir, que si por distintos algoritmos nos orientamos por el ECG hacia alguna de estas localizaciones y el paciente no hace deporte competitivo y está asintomático seguramente no le plantearías la ablación por RF, pero igual el pequeñísimo riesgo de que presente una FA preexitada y derive en FV sigue existiendo, entonces en el caso primero por el tema del deporte la norma nos autoriza a decirle a la familia y al paciente que debe ser ablacionado con un mayor riesgo de complicaciones o no y en el segundo ejemplo te matarían públicamente si lo mandas a ablacionar, por lo que el límite entre lo blanco y negro es muy delgado, entonces en cualquier situación de vías de localización difícil o con mayor riesgo de complicaciones hay que tener más de un plan, y si sabemos que la única forma de entender como va a conducir esta VA, es hacerle un EEF basal y con drogas, tratando de simular condiciones de la vida real, ya que si a este paciente le haces el EEF bajo sedación profunda, el resultado seguramente será distinto a si está despierto y ¿cual te dice la verdad? Yo estoy convencido que hay que ser prudente aún cuando la ley te diga que podés ablacionar, y buscar todas las herramientas con las que cuentes para llegar a buen puerto, si una medioseptal y el paciente es asintomático pero hace deporte de alto

rendimiento, antes de aplicar podés evaluarle muy bien las propiedades electrofisiológicas de la vía y de acuerdo a eso tomar una decisión, y estos casos los hemos tenido y los seguiremos teniendo, en algunos demostramos que la conducción anterógrada no era tan rápida y paramos o vamos tanteando el comportamiento del nodo AV con poca temperatura a la primer modificación me voy y listo y en otros definimos que tenemos un VA de las peligrosas con conducción anterógrada muy facilitada y seguimos adelante, con todos los recursos con los que contás, despacito y sin desesperarse, y hasta ahora por suerte no hemos bloqueado a nadie.

Saludos

Francisco Femenia

Hay 2 cosas, que el Dr. Femenia desconoce TOTALMENTE:

1. El punto seguido.
2. El punto y aparte.

Ahora, en Electrofisiología es un monstruo y estoy muy orgulloso que un electrofisiólogo argentino (con el agravante de no ser porteño) sea tan brillante y preparado.

Gracias por tu clase, para el libro. Pero la tengo que puntuar yo, porque vos querido, le das a la coma como rengo a la muleta.

Adian Baranchuk

Me impresiona pósteroseptal

Abrazo

Carlos Lavergne

En relación con el caso de la deportista con WPW, creo interesante hacer saber a los amigos del foro que desde el 8 de agosto de 2007 hasta ayer hemos realizado 65 crioablaciones por catéter. La primera fue justamente en un futbolista de 20 años con WPW asintomático en quien por el ECG la vía parecía próxima al sistema de conducción, lo que se confirmó. La mayoría de nuestros procedimientos han sido destinados al tratamiento de vías parahisianas o inmediatamente adyacentes al nódulo AV, más de la mitad con procedimientos fallidos previos de ablación por radiofrecuencia en los cuales se optó por no emitir energía de RF debido al riesgo de bloqueo AV.

Hemos enviado dos resúmenes al congreso de la Federación Argentina de Cardiología, uno de ellos con nuestra experiencia en el tratamiento de reentradas nodales y el otro en la crioablación de vías accesorias y tenemos un artículo aceptado sobre crioablación de taquicardias ectópicas de la unión.

Solo puedo decir que es muy grande la tranquilidad que produce saber que hay una etapa inicial reversible ("criomapeo", con temperatura en el electrodo distal de -30 grados), luego de la cual recién se pasa a la etapa que realmente produce daño permanente ("crioablacion", con temperatura de -80 grados). De este modo, cuando hemos visto bloqueo AV durante el criomapeo, hemos suspendido de inmediato la emisión de óxido nitroso, con lo que el riesgo es significativamente menor y también la extensión de la lesión (ya que la "crioadherencia" produce lesiones muy localizadas al no haber el efecto de "cepillado" que produce el desplazamiento del catéter de ablación por RF que no se adhiere al endocardio), y la única lesión "es la que cura" (todo lo previo son criomapeos sin daño estructural).

En algunas experiencias se reportó mayor índice de recidivas. Lo hemos analizado cuidadosamente y esto no ha sido mayor que con RF. En nuestra opinión, las mayores recurrencias reportadas con crio se deben a una mezcla de factores: 1) en laboratorios

con enorme volumen, la crioablación no es el método ideal ya que al producir lesiones más circunscriptas se requiere un mapeo más prolongado, de modo que si no se toman todos los recaudos (como, por ej., esperar una hora antes de retirar los catéteres luego de un aparente éxito), siempre habrá peores resultados; 2) el uso de catéteres con electrodo distal de 6 mm vs los electrodos de 4 mm para nosotros marca una diferencia, y 3) las lesiones de seguridad en el sitio de la lesión efectiva (480 seg en lugar de 240 segundos) contribuyen a asegurar un mejor pronóstico alejado.

Dr. Jorge González Zuelgaray

Estimados Amigos les envío las recomendaciones para participación en deportes competitivos en atletas con enfermedad cardiovascular, extraídas de la revista European Heart Journal (2005) 26, 1422- 1445 doi:10.1093/eurheartj/ehi325. (si no lo tienen me avisan que les mando)

Para el caso de Pre-excitación Ventricular.

Ventricular pre-excitation (WPW syndrome) and:

- a) Paroxysmal AV reentry tachycardia
- b) AF or flutter
- c) Asymptomatic pre-excitation pattern

Evaluation

a, b, c) History, ECG, Echo, EP study

Criteria for eligibility

- a, b) Ablation is mandatory After catheter ablation: if no recurrences, no cardiac disease
- c) Ablation is recommended but not mandatory.

Recommendations

a, b) All sports

c) Asymptomatic athletes at low risk and not ablated: all sports, except those with increased risk

Un abrazo

Guillermo Acosta

Catamarca. Argentina