

Paciente masculino de 15 años con estenosis congénita valvular – 2013

Dr. Martín Ibarrola

Estimados integrantes del foro:

Paciente de 15 años concurre a control de rutina precompetitiva. Asintomático.

AP. padre refiere estenosis congénita valvular a los 2 años de vida y valvuloplastia con balón no sabe referir por interrogatorio probablemente la válvula pulmonar.

AF. Padre padece de esclerosis múltiple, actualmente en tratamiento con interferón.

Hermana con fibrosis quística. Prima en primer grado con fenilcetonuria.

EF. TA 100/60. R1 normal. R2 aórtico normal. R2 pulmonar disminuido de intensidad. SS

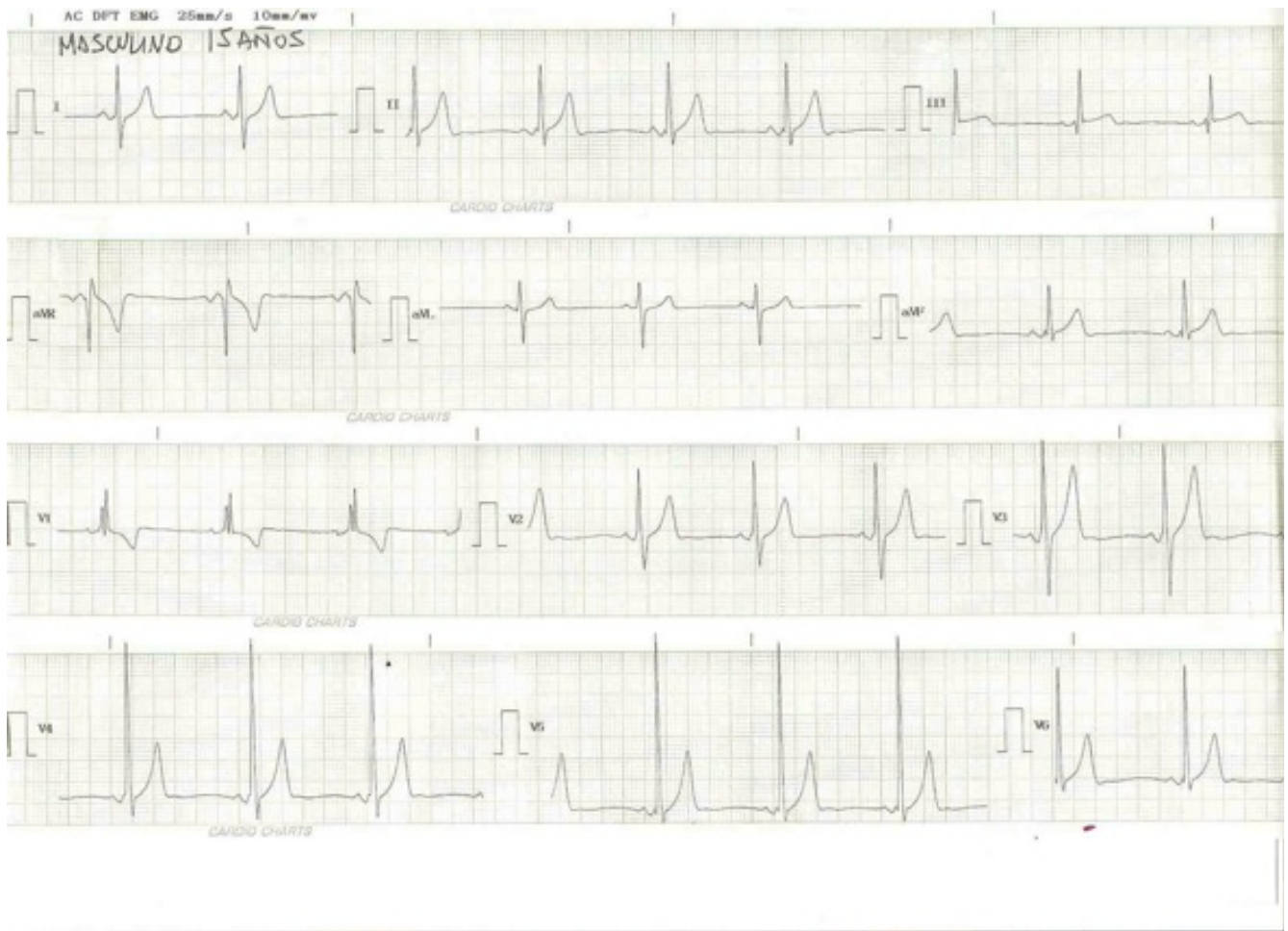
Eyectivo en foco pulmonar 2-3/6 aumenta su intensidad luego de Valsalva. No R3 R4.

Habito longilíneo. Colapso inspiratorio de venas yugulares. No cianosis.

Me gustaría conocer su opinión del trazado eletrocardiográfico.

Un cordial saludo.

Martin Ibarrola



OPINIONES DE COLEGAS

Estimados amigos y Dr. Martín

Un poco demorado pero en relación al ECG presentado por Ud , opino del mismo

Ritmo sinusal a 65 min, con eje QRS en 60 grados

Pr corto, con evidencias de preexcitación (onda delta) positiva en DII y aVL, negativa en aVR y III

RRV en v1, simulando BIRD (las demoras no son finales), con R mayor S desde V3 a V6
QT 380 ms

Conclusión, mi opinión es:

ECG que sugiere via accesoria lateral derecha, en paciente asintomático

Sería interesante su comportamiento ante un ergometría.. ¿Se le realizó, Dr.?

Saludos cordiales

Juan José Sirena
Sgo del Estero

Estimado Dr. Sirena gracias por el aporte. En la ergometría persiste el PR corto al máximo esfuerzo y onda delta. Se encuentra asintomático. Mis interrogantes eran 2

1. Yo interpretaba una vía accesoria septal izquierda, veo estaba equivocado, pensé en esta ubicación por la presencia de rR en V1 y sin alteración del eje eléctrico ni negativización de las ondas T.

2. ¿Conoce Ud de entidades genéticas de asociación de estenosis pulmonar y presencia de vías accesorias?

Un cordial saludo

Martín Ibarrola

Estimado Dr Martin

1- En realidad no conozco relación directa de patron WPW y estenosis pulmonar, pero bien podría existir, ya que en otras cardiopatías congénitas derechas (Ebstein, Fallot, TGV, CIA), se encuentra esta asociación.

2- En realidad, Ud no está equivocado por la localización de la vía, es solo mi impresión, puedo también estar equivocado, por lo que me gustaría compartir con el resto de los integrantes del foro

3- Queda claro que durante la ergometría no desaparece la vía, por lo que se debería realizar para definir conductas futuras adecuadas, al ser ASINTOMÁTICO, un EEF no invasivo como una CETE (cardioestimulación transesofágica) para determinar el ESPERI O INTERVALO MINIMO NO PREEXITADO, sin influjo de catecolaminas del esfuerzo que pueden enmascarar periodo refractario de la vía accesoria .

ESPERI mayor de 250 ms control clínico evolutivo

ESPERI menor de 250 msHolter seriados - eventual ARF

Según últimos consenso de manejo de pacientes con WPW asintomáticos

Abrazos

Dr. Juan José Sirena
Sgo del Estero