

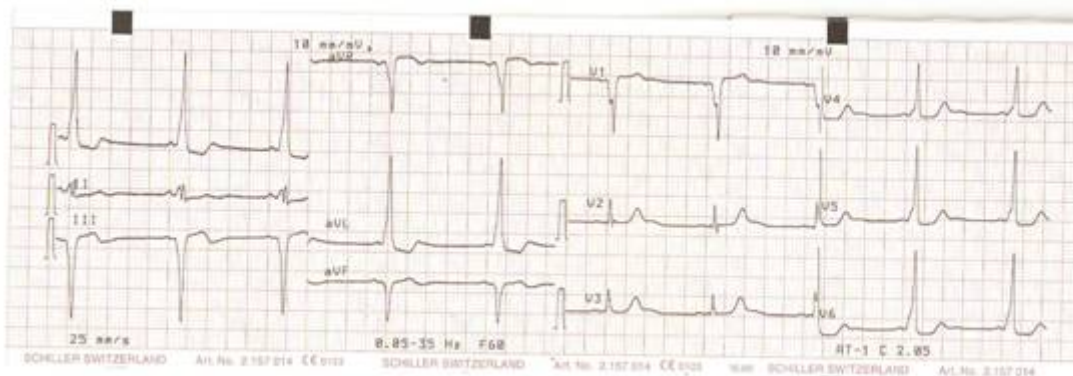
Paciente masculino de 32 años con WPW asintomático – 2010

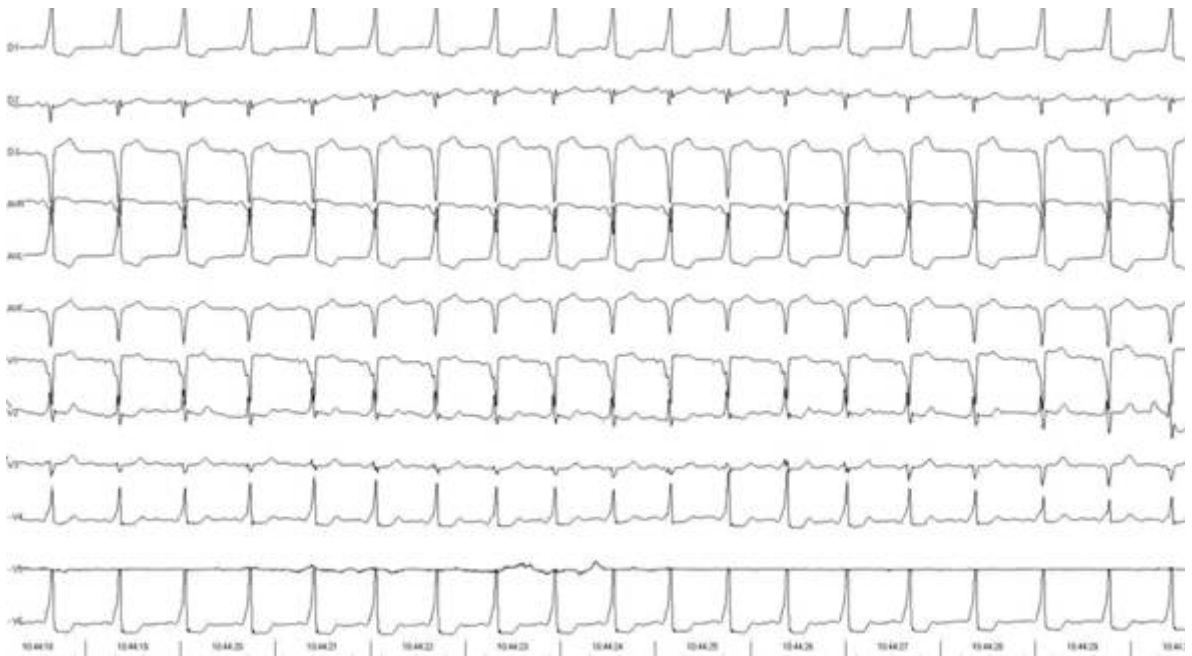
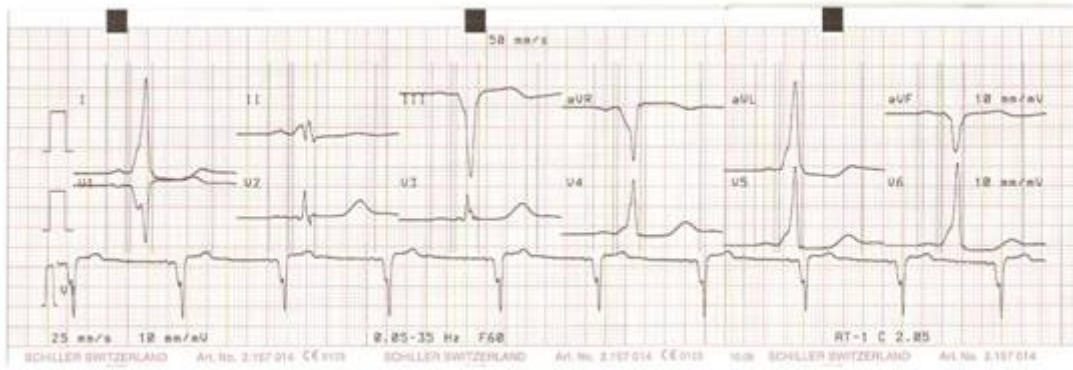
Dr. Luciano Pereira

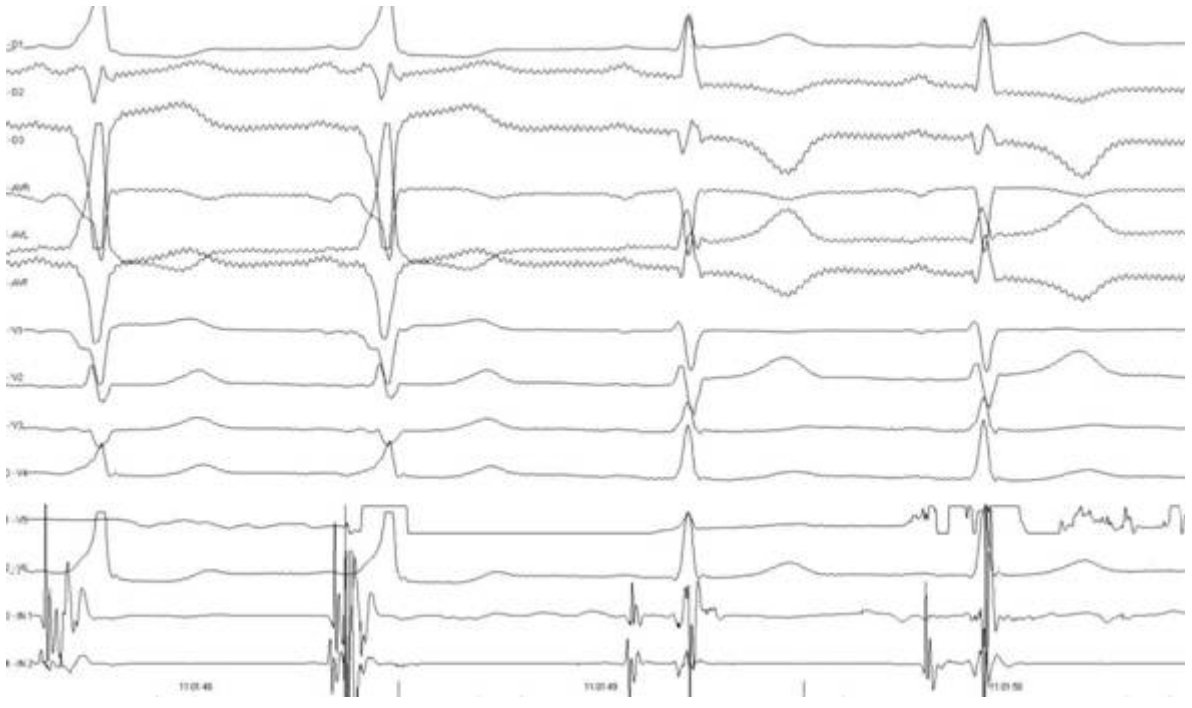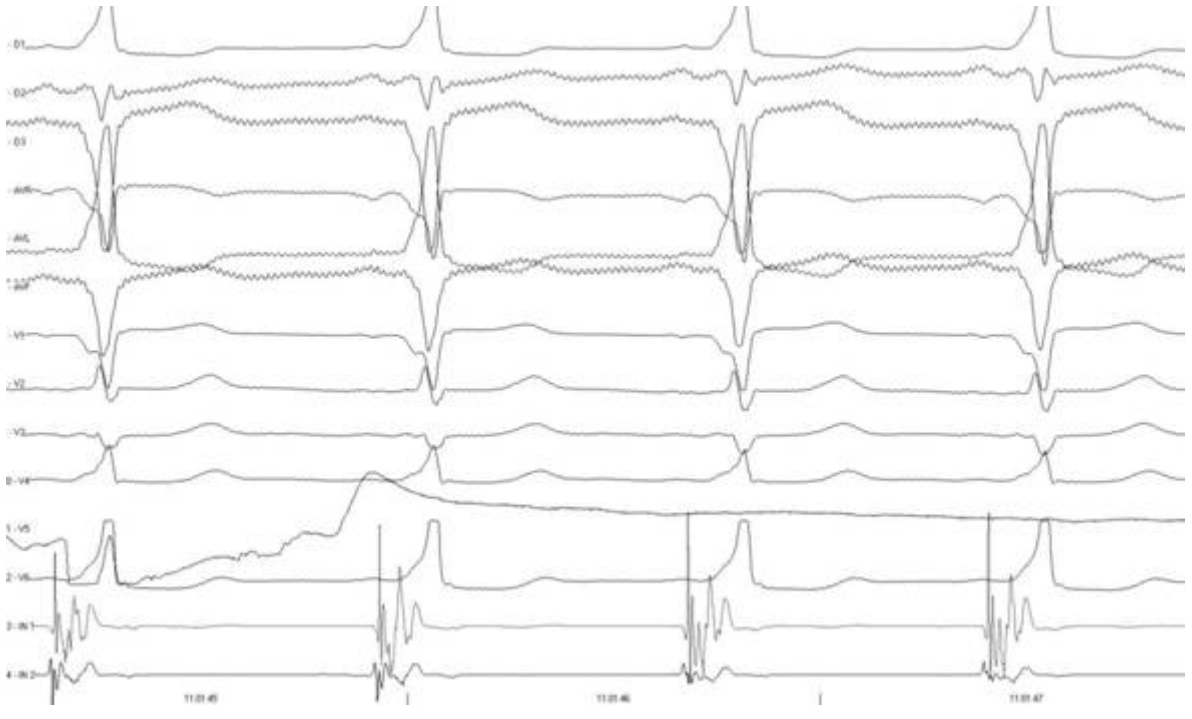
Queridos amigos:

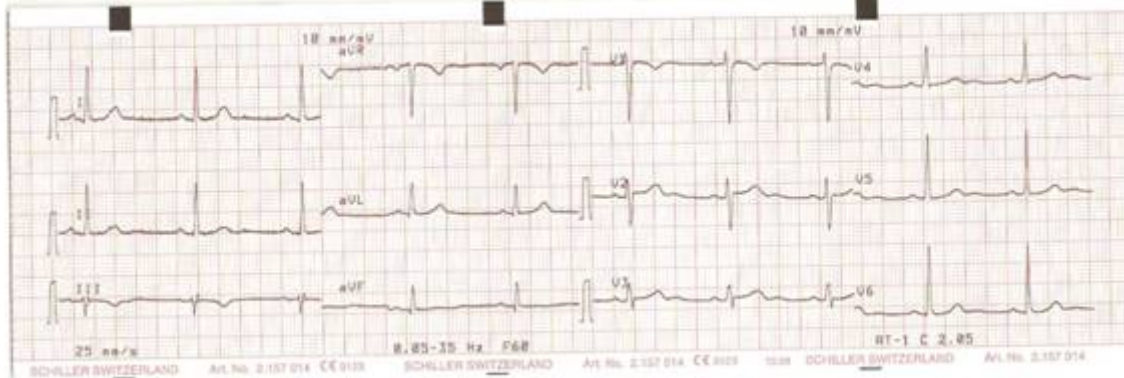
Les envío una secuencia de imágenes de un paciente de 32 años, de sexo masculino, con WPW asintomático. Algunos de ustedes recordarán la imagen que envié al foro. El mismo es conductor y realiza viajes largos habitualmente. Cruza la cordillera de los Andes en forma habitual y decidimos que viajara junto al Dr. Francisco Femenia para ablacionarlo. ¿Qué tiene de especial el caso? Tal vez como rareza electrocardiográfica nada. Pero sí quiero resaltar la extraordinaria predisposición que manifestó de entrada el gran Femenia, quien ni siquiera recuerda mi rostro, aunque nos hayamos visto un par de veces en Buenos Aires en las reuniones que organizara nuestro querido Edgardo, mentor y soporte de este gran vínculo de comunicación. El procedimiento, como verán, fue exitoso, y en la fecha recibí al paciente en una consulta llena de emoción. Su agradecimiento sincero es mejor que cualquier pago material. Y por encima de todo, se lo traslado a Francisco, cuya amistad espero poder retribuirla en cuanto la oportunidad me lo permita.

Luciano Pereira









OPINIONES DE COLEGAS

Querido Luciano creemos que tu paciente esta curado, procedimiento rápido, limpio, una aplicación y desapareció la VA, era pósteroseptal derecha, al primer latido de aplicación desapareció, evidenciamos ausencia de conducción anterógrada con estimulación auricular basal y con isoproterenol, disociación VA, o sea para nosotros esto es éxito primario más 95% de chances que no vuelva, en total 30 minutos de procedimiento, el paciente muy bien y muy macanudo, esta tarde lo enviamos al hotel y pasado mañana retorna a Paraguay, te adjunto los ECG, un abrazo ,

Francisco Femenia