

Paciente masculino de 76 años de edad portador de un CDI doble cámara – 2015

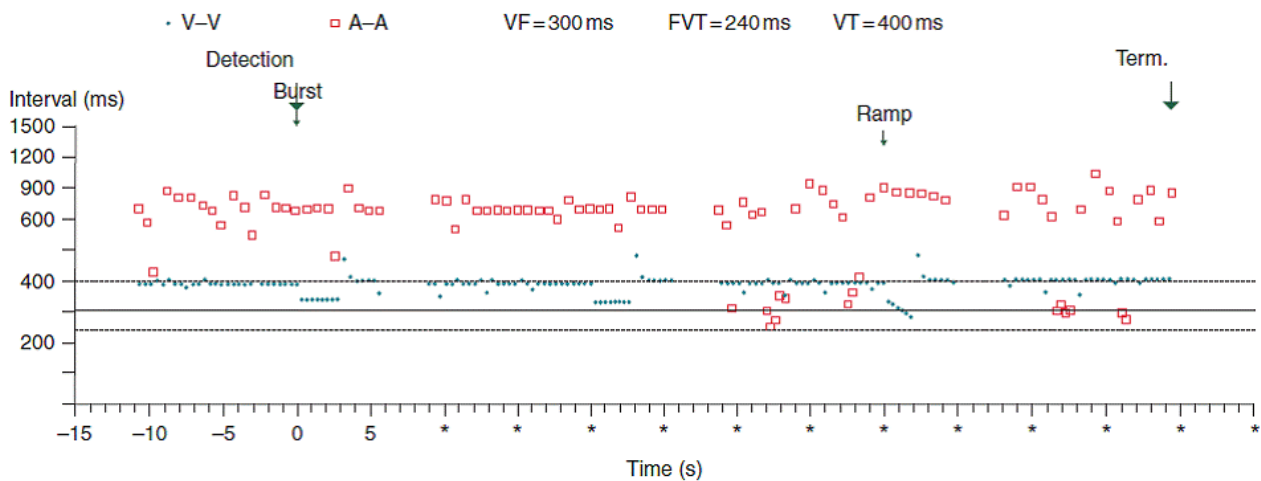
Dr. Adrián Baranchuk

Edgardo

¿Podrás subir esta imagen al foro? Gracias.

Paciente masculino de 76 años de edad portador de un CDI doble cámara.

¿Cuál es su diagnóstico?



OPINIONES DE COLEGAS

Parece, a mi entender: Taquicardia ventricular, disociación V-A. ATP inefectiva. Por momentos o aparecen salvas de extrasístoles auriculares o la simpaticotonía aumentada provoca por momentos conducción V-A, finalmente queda en TV a frecuencia por debajo del límite de diagnóstico.

Saludos

José Luis Serra

Hola José Luis

Excelente análisis.

1. ¿Hay algún elemento más que confirme tu diagnóstico?
2. ¿Cuáles son los diagnósticos diferenciales?

Adrián Baranchuk

Querido Adrián y demás electrofisiólogos:

Siendo que el trazado que envió Adrián para su interpretación no es habitual para quienes somos clínicos generales y a los fines didácticos del FIAI, ¿podrían explicarnos cómo leerlo?

Un abrazo

Edgardo Schapachnik

Estimado

De acuerdo con José Luis Serra: el paciente presenta una TV alrededor de 150 l/min, con frecuencia auricular irregular pero en frecuencia con rangos menor y disociada de V, pero si en un principio funcionó la detección de la TV generando ATP con un burst y luego una rampa inefectivas ambas y continúa la TV; mi duda y la pregunta es: ¿por qué si está DETECTANDO bien la zona de TV no se activó ningún choque? ¿cómo está programado el CDI?

Mostraste los criterios de detección pero no los criterios de terapia .

¿Falló terapia de choque? ¿por qué la TV a pesar de ser detectada y ATP fallida continúa?

Un gran abrazo

Juan José Sirena

Gracias profesor Edgardo. Como siempre atento a todo, creo que muchos de los cardiólogos clínicos nos gustaría saber algo de la lectura del CDI. Gracias de nuevo por todo esto, realmente uno aprende y se actualiza de grandes en este foro.

Ignacio Retamal.

Hola

La imagen que ven corresponde a un Snapshot del CDI. Es decir, una manera condensada mediante un algoritmo logarítmico para representar intervalos. Esto es muy importante, ya que generalmente se confunde "intervalos con latidos" que no es lo mismo.

Los puntos indican intervalos en el ventrículo y los cuadraditos intervalos en las aurículas. El regío, que antecede a los electrogramas locales que mostraré en unos días, es un CDI doble cámara y por eso vemos superpuestos los intervalos ventriculares y los auriculares.

Los criterios de detección están indicados en la parte superior, VF se detecta a intervalos ventriculares de 300 ms, TV rápida a 240 ms y TV a 400 ms. Fíjense en la gráfica, las líneas horizontales indican las líneas de corte o "cut off" de cada frecuencia. En el eje Vertical, está la frecuencia en milisegundos (ms) o sea, que cuanto más alto en la línea vertical están los puntos o cuadraditos, más lenta es la frecuencia en esa cámara. En el eje horizontal está el tiempo. Cuando se pierde el conteo de tiempo y aparecen los asteriscos (*) quiere decir que el tiempo NO es continuo, y eso contesta la pregunta creo que de Sirena. Esta taquicardia se mantuvo alrededor del cut off, entrando y saliendo, por eso no hubo choques, hasta que sale un poquito por fuera del cut off y no recibe más terapias.

Para simplificar, recuerde que el CDI cuenta "palotes" es decir, si hay más palotes en la cámara ventricular, que el "cut off" decidido por los médicos, el CDI liberará terapias, que pueden ser:

1. marcapaseo antitaquicardia (en forma de bursts, o sea a una frecuencia fija o ramps a una frecuencia creciente); y
2. Choques (apropiados si fueron en TV/FV o inapropiados, para ritmos NO TV/FV).

Hasta ahora creo que José Luis y Sirena dieron en el clavo con el diagnóstico. Las frecuencias de los ventrículos y las aurículas están disociadas, siendo la frecuencia ventricular mucho más rápida que la auricular.

Ahora, les pido a todos que se fijen qué pasa luego de cada “burst” (hay dos) y luego del “ramp” (uno solo) Noten que están marcados en la figura. Mis preguntas son:

1. ¿Termina la taquicardia?
2. ¿Sigue la taquicardia?
3. ¿Se produjo “*entrainment*” en el ventriculo? ¿Necesitan ver algo más antes de contestar eso?
4. ¿Tiene algún valor clínico en particular este hecho (*entrainment* + comportamiento de la taquicardia) o es solo un “on..... intelectual”, como lo llamara un colega hace poco, levantando polvareda? Porque lo que entendemos, puede llevarnos a considerar un hecho de relevancia clínica, y lo que no entendemos puede llevarnos a considerarlo solo un mero ejercicio intelectual...¿se entiende amigos?

Espero sus respuestas, y si lo hacen antes de las 6 hora Argentina, les mando los electrogramas de este episodio...sino el Lunes.

Un fuerte abrazo, y concuerdo con los que pidieron que hablemos de arritmias, objetivo principal de este hermoso foro.

Adrián Baranchuk

Hola.

No tengo experiencia en la lectura de DAIs, pero me la juego a lo dominguero. Lo mejor que me puede pasar es que aprenda algo.

Siguiendo tus explicaciones vemos períodos sostenidos en que el Ventrículo tiene una frecuencia de 150 lpm, y la aurícula de unos 80. Luego del 1º burst la frecuencia ventricular asciende más o menos a 190, la aurícula en principio no se altera excepto en el último período en que supongo que sí podría haber el fenómeno de arrastre o *entrainment*. (se alteran las dos cámaras). Llegado a este punto lo ideal sería ver los electrogramas en tiempo real para saber si realmente cada latido ventricular coincide con una despolarización auricular e intentar elucubrar si el cable tiene algo o no que ver.

El 2º burst no lo veo marcado pero veo un episodio igual que supongo que será el 2º.

Con la rampa las dos cámaras ascienden lentamente la frecuencia. Las preguntas que surgen son muchas -por ejemplo ¿el corte de frecuencia a 150 no es algo bajo? o ¿es habitual? o ¿es porque el paciente presentaba TV a esa frecuencia?, si es verdad que hay arrastre, ¿donde está colocado el cable? etc.

Diego Fernández

¡Bravo Diego!

No por lo que dijiste sino por tirarte a la piletta, y querer aprender. Me gratifica saber que seguís con el mismo hambre de cuando éramos pibes.

Te cuento que voy a Bilbao en Octubre para el Español, y si no venís a verme, te desheredo!!!

Vamos por partes;

1. Ojo con creer que porque ves los puntitos del burst, el ventrículo efectivamente lo siguió. Para eso, como decís, hay que ver los EGM
2. Bien por vos, la aurícula NO se altera, quiere decir, que si tenés razón en el punto uno y la ATP (anti-taquicardia pacing) encarriló el ventrículo, y este se separó de la aurícula, el diagnóstico es TV. Pero lo que NO sucede es encarrilamiento auricular, para eso, tendrías que ver a cada cuadradito siguiendo al punto, porque

son INTERVALOS y si hay encarrilamiento, debieran ser idénticos o casi idénticos. O sea, el ramp NO encarriló la aurícula.

3. Eso nos lleva a la próxima frase "EGM en tiempo real". Entiendo lo que decís, pero en nuestro idioma, "tiempo real" es el tiempo al realizarse la interrogación, y en este caso, vos querés los EGM de este episodio, no los del tiempo real, que son muy útiles para otras cosas. Ya te los mandaré, los EGM correspondientes a este episodio. Como dije, tanto en tachy como en burst y ramp, hay disociación AV, confirmando taquicardia ventricular. O sea el diagnóstico ya lo sabemos. Pero hay más cosas, que los "....." (no voy a empezar de nuevo!) nos gusta, que estudiar un poco más. Tratá de contestar a las preguntas que formulé antes.

4. Tenés razón el 2do burst NO está marcado, pero es el que decís.

5. También tenés razón en cuanto a la detección de TV. En prevención secundaria, los cortes se regulan en base a la frecuencia de la TV espontánea. En Primaria usamos tres zonas, donde por convención la de TV está entre 170-180 lpm. Con una zona de monitoreo (sin terapias a partir de 150). Este caso estaba programado así por detección de TV más lentas.

6. Los cables están en posición normal.

Repito mis preguntas

1. ¿Qué pasa luego de cada burst y luego de la rampa?
2. ¿Termina la taqui o la taqui sigue?
3. ¿Es importante eso o es solo un "juego intelectual" de los que no nos interesa la clínica del paciente?
4. Eh?

Dale de nuevo. Vamos Juan José y vamos José Luis, anímense con estas preguntas!

Adrián Baranchuk

Creo que el ventrículo está encarrilado por que el intervalo post pacing es largo, o sea la taquicardis fue modificada por la estimulación y probablemente de un sitio lejano al origen, y es más o la corta o la enlentece porque la saca de zona y luego vuelve a la frecuencia.

Luis Medesani

Hola Adrian, esto es un aprendizaje asi que tomo tu propuesta como refirio Diego.

1. Disocación AV, con diferentes intervalos auriculares y ventriculares.
2. El intervalo auricular es constante, sospecho que los cuadrados auriculares más rápidos esporádicos podrían ser por conducción retrógrada auricular de la TV.
3. Los intervalos ventriculares comienzan con una R menor con si fuera una EV que es seguida de otra de menor intervalo y allí comienza el intervalo de taquicardia ventricular de 400 mseg de 10 seg de duración, allí por 3 seg se hace más rápida cercana a los 300 mseg y retorna por 2 seg a 400 mseg el intervalo RR sentido.

Esto se repite 3 veces a lo largo del sentido de ICDI de similar manera.

Estimo que está sentido una TV sostenida de 15 seg de duración que presenta transitoriamente el fenómeno de *enteterment* y finaliza abruptamente, Repitiéndose esto en 3 oportunidades en el registro que mostrás, en el tercer ciclo de TV se ve claramente como los RR se acercan a 200 mseg latido a latido y corta y retorna a 400 mseg por 2 seg y corta sola la TV.

Me gustaría extrapolar mi interpretación al ECG de superficie que me es más simple de explicar.

Un abrazo. Lindo caso para aprender de CDI.

Martín Ibarrola

Hola Martin

Te contesto punto a punto:

1. Perfecto. Asi es. Y para ser TV en la disociación, los intervalos ventriculares tienen que ser más rápidos que los auriculares.
2. Puede ser, pero la distancia de un punto ventricular a uno auricular, no debiera ser más de unos 200-250 como larguísimo, y aquí la distancia es mayor. La conducción VA aislada en una TV sostenida es rara, se puede ver Wenckebach, VA pero algunos si otros no, es rarísimo.
3. Acá erraste. Ya expliqué que esos puntos que se ven más rápidos y agrupados (2 de ellos en línea recta) y uno horizontal corresponden a dos bursts de ATP y aun ramp de ATP (ver explicación en mis emails previos!). Luego viene una frase muy confusa sobre el *entrainment* (*entertenment* es otra cosa!!!!), pero cuando he hablado de *entrainment*, en este caso me refiero al efecto del ATP sobre el ventrículo. Espera a ver los EGM y lo entenderás claramente.
4. ¿La TV, te parece que corta? ¿Dónde?
5. En el mundo del CDI no hay extrapolación al ECG, hay extrapolación al EGM. Así es la vida rebuscada y separada de la clínica, de los que hacemos invasivas. En definitiva, nos pasamos discutiendo bobadas (ups! se me escapo la perdiz!!!).

El lunes les muestro los registros intracardíacos o electrogramas del CDI.

¡Sigo esperando respuestas a mis preguntas!!!

Adrián Baranchuk

Hola de nuevo, lamentablemente mis tiempos no me dan para seguir el Foro "en vivo" y cuando puedo me siento a verlo (a veces lo disfruto –cuando se habla de arritmias-, otras veces me dan ganas de borrarame!).

Se ve muy clarito el intervalo post estimulación que casi llega a 100 msecs más largo que el intervalo de la taquicardia. Siempre, en las 3 ocasiones post ATP, el mismo intervalo. Esa longitud nos indica que de dónde estamos estimulando (muy posiblemente ápex o cerca del VD), si bien lo encarrila al circuito, estamos lejos del mismo. Esto nos sirve en el caso de planear una ablación de dicho sustrato, para no ir a buscar cerca de dicha área.

Me intriga la variabilidad de los ciclos auriculares sobre todo en algunos momentos son muy cortos: ¿ruido? ¿Salvas de aleteo, taquicardia auricular? ¿Sobresensado de algo? El electrograma ayudaría.

Saludos y buen fin de semana.

Jose Luis Serra

Hola José Luis y Luis Medesani

Vamos super bien.

1. La taquicardia NO corta. Eso es muy útil, ya que es como si hiciéramos un Morady, es decir, marcapaseo durante taquicardia. Uno de los principios de esta maniobra es que la taquicardia NO termine ni cambie el ciclo bruscamente, lo que se da en los "burst" en ese caso.

2. Al no terminar la taquicardia, nos permite hacer dos cosas: medir el ciclo de retorno (PPI) y restarle el ciclo de la taquicardia y obtener PPI-TCL.

3. Lo que dijeron José Luis y Luis Medesani es que si el PPI es largo, ellos suponen que están "lejos" del circuito, aunque lo puedan encarrilar. Pero...¿qué tan lejos? Uno podría suponer que si efectivamente, se está "MUY LEJOS" la taquicardia podría ser originada en otra cámara (las aurículas) y si está "MENOS LEJOS" puede ser ventricular. Ese simple pensamiento, podría ser de enorme utilidad para distinguir entre una TV y una SVT. Es decir, mejorar el algoritmo de discriminación entre una cosa y otra.

4. El lunes les mando el registro endocavitario y nuestro paper publicado recientemente en Europace en como utilizar este Nuevo recurso ("Failed anti-tachycardia pacing") como método para discriminar entre SVT y VT (una de las compañías está negociando con nosotros para incluirlo en su algoritmo de detección).

5. Les pregunto a José Luis, LuisMedesani y a Sirena (y a Martín y a Diego, por qué no...): ¿cómo podríamos hacer ahora, para distinguir entre TV de origen derecho o izquierdo?

Un abrazo

Adrián Baranchuk

Hola Adrián y amigos del FIAI

El gráfico que presentó Adrián al principio cuesta entenderlo, pero es una excelente gimnasia mental y no creo que solo sea para electrofisiólogos sino para cardiólogos en general y arritmólogos

Lo que propone Adrián que sentido práctico surge del análisis del gráfico mostrado y creo que aquí está el interés, para decidir conductas con la lectura del mismo en un paciente

de 76 años creo en prevención de MS secundaria y no solo un rompecabezas

Yo lo interpreto así:

1 - el paciente presenta una TV a 150 l/minuto sin duda, por la disociación AV, que en el gráfico se muestra claramente

2 - que existe *entrainment* término inglés o encarrilamiento (en santiagueño: como el perro girando y que no puede morderse la cola, perdón)

3 - no solo se trata de decir que fallo el ATP (marcapaseo antitaquicardia) sino que nos sirve como recurso diagnóstico al igual que un EEF. Si se observa con detalle el ciclo de la TV es de 400 ms (150 minuto) y el intervalo post estimacion es de 500 ms . Eso significa al ser mayor que LC de la TV, la estimulación con el catéter del CDI a pesar de que provoca encarrilamiento no está en la zona de origen o circuito de reentrada de la TV, (léase ápex de VD) sitio habitual de colocación catéter CDI) sino más lejos. ¿Dónde? posiblemente en el VI si pensamos el contexto clínico de paciente de 76 años con probable C. Isquémica .

4- ¿De qué nos sirve este razonamiento? (o un futuro algoritmo en el CDI que propone Adrián) que si el paciente continúa con TV, nos guíe a un probable sitio o sustrato de reentrada eventualmente a ablacionar para evitar recurrencias y choques

Posiblemente esté errado pero "por lo menos así lo veo yo"

Esto es una manera de aprender en este foro con errores y aciertos y preguntar las dudas que surgen

Abrazos

Juan José Sirena

Hola Juan José

Creo que el jefe del hombre araña se llamaba JJ (en Inglés, yei-yei)... ¿alguien puede confirmarlo? Sino, tenemos a JJ (jota jota) López. Como vemos, todos ganadores.

Excelente análisis, pero me gustaría, agregar una cosita más.

Dentro de los criterios de detección de un CDI, se cuentan la morfología (que se compara contra un "template" guardado en el dispositivo en ritmo sinusal o de marcapasos, si el paciente está dependiente), el "comienzo de la taquicardia (brusco contra gradual)", la estabilidad de la taquicardia (para comparar FA contra TV, por ejemplo) y la relación entre el PR y el RP, para descartar TV con disociación de arritmias SV.

Lo que hemos hecho Juan José, es buscar una línea de corte con una curva ROC analizando varios episodios fallidos de ATP en pacientes con CDI.

Y encontramos un valor con muy alta Sensibilidad y Especificidad donde puede determinarse si es SV o Ventricular.

Mañana mando EGMs y el paper entero a Edgardo, así lo pueden ver.

Te cuento lo que estamos haciendo ahora para discriminar derecho o izquierdo: estamos viendo la relación entre "near field y far field ventricular". Para eso, y para estar 100% seguros que sabemos de donde viene la taqui, estamos incluyendo a todos los pacientes que van a ablación de TV y tienen puesto un CDI. Es precioso, tenemos una sensibilidad altísima y una especificidad del 100%.

Creas o no, esta idea fue de un fellow nuestro, que ahora se volvió a Chile, el Dr Rodrigo Miranda, y creo que a finales del 2015 ya tendremos la data. Ese paper te permitirá aprender sin lugar a dudas, de donde viene la TV de cada episodio que tengas que analizar.

Te mando un abrazo y mañana mando el material

Saludos

Adrián Baranchuk

Qué interesante Adrián, lo de near y far field!. ¿Están encontrando también alguna diferencia en el PPI entre origen en VD y VI?

Saludos

José Luis Serra

Hola José Luis

No lo sabemos todavía, tenemos que ver cuantos failed pacing tenemos en este grupo; ¿me seguís? Acordate que son dos poblaciones diferentes. Esta última, está siendo creada artificialmente mediante marcapaseo desde VD y VI y comparación contra TV inducida, durante la ablación, y vista por el CDI. Mientras que el otro análisis fue retrospectivo.

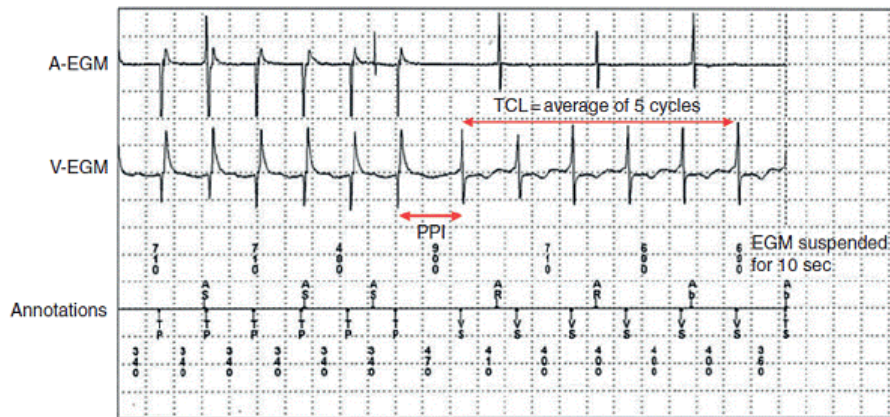
Pero si tenemos casos donde liberamos ATP y no revirti6, claro, se podr6a medir. ¡Buena idea!!! ¡Gracias!!!

Ya mando el registro intracardiaco del caso.

Dr Adrian Baranchuk

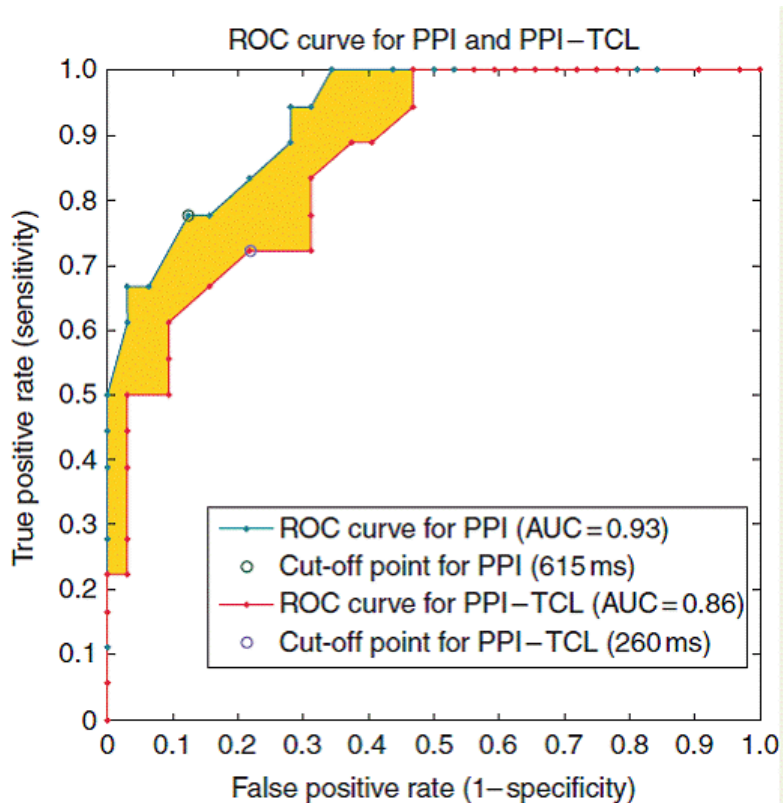
Amigos

Aqui les presento los electrogramas del CDI (EGMs)



El PPI (470 ms) – el ciclo de la taquicardia (400 ms)= 70 ms, indicando TV (nótese el “far field ventricular” en el canal auricular!).

Aquí les presento las curva ROC.



Un PPI menor a 615 ms SUGIERE TV

Un PPI-TCL menor a 260 ms SUGIERE TV

A quienes quieran el paper completo publicado recientemente en Europace, me lo piden.

La lectura critica de paced-ECG, snapshots de dispositivos cardíacos y electrogramas intracardíacos es una parte FUNDAMENTAL del trabajo diario del arritmólogo clínico.

Desde la tierras del oeste salteño (solo para entendidos en geografia argentina), les envio un fuerte abrazo y espero hayan disfrutado de este caso!

Adrián Baranchuk

Disculpame Adrian pero la ATP enlentece la taquicardia según se observa en el snapshot, Se ve que la saca de zona, entonces ¿cómo consideras el ciclo de la misma, antes o despues del ATP?

Luis Medesani

Hola

La que la saca, por unos ms, es el ramp.

Si el ciclo varia, no lo contabilizamos (pero damos unos +/-20 ms). Acordate que la "zona" es una convención, la modificamos a nuestro gusto.

En la segunda figura te muestra como se calcula el ciclo, hacienda un promedio de 5 ciclos post ATP.

Adrián Baranchuk

Disculpame que insista Adrian pero tal vez no entiendo, no importa la zona, solo la considero para ver el ciclo de la taquicardia. Si previo al ATP está dentro de la zona y después de la ATP está fuera de la zona, la taquicardia se enlentenció, y eso es otra taquicardia, quiero decir otro circuito, y cuando es así permanentemente el IPP y el ciclo son diferentes, eso es uno de los impedimentos para considerar el encarrilamiento como maniobra útil para localizar la taquicardia, justamente por que es otra (probablemente con un circuito más largo).

Luis Medesani

Hola Luis

No pidas perdón. Yo soy igual, si no entiendo, machaco hasta entender.

Dejame explicártelo de Nuevo: TENES TODA LA RAZON!!!! Es así, si el ciclo cambia, si la morfología cambia, si la TV se interrumpe por unos latidos; todas esas razones SON VÁLIDAS para DESCARTAR la maniobra. 100% de acuerdo.

Ahora, ojo con decir que las cosas cambias mirando un snapshot, porque eso puede engañar al ojo. En el snapshot, 10 ms se ven como una ballena, pero en los intracardiacs, podés ni siquiera verlo con el caliper!

En el caso presentado, se analizaron los dos ATP (burst) pero no el RAMP (último) porque efectivamente, como vos decís, el ciclo cambia y entonces uno NO puede estar seguro sei es o no el mismo circuito.

Esas tres variables, fueron incluidas en el diseño del algoritmo (cambio de ciclo, cambio de morfología, terminación por un latido y obviamente, terminación total).

¿Estamos mas cerca?

Adrián Baranchuk

Ahora si Adrian, estamos de acuerdo.

Abrazo

Luis Medesani