

# Paciente polimedicado con presencia de patrón Brugada en el ECG – 2020

Dr. Oswald Londono

Apreciados colegas, me gustaría tener la opinión del foro sobre este ECG.

Pas d'allergies

Non DLP

Non HTA

Non DM

Cardiopathie ischémique: IAM latéro-septale

Fauectomie bilatérale

Gonarthrose

Antécédents de pathologie cardiaque familiaux: non

Traitement actuel: alprazolam, bicarbonate de sodium, ketoconazole, mirtazapine, paracetamol, risperidone, zolpidem, dexeryl

ECG: rythme sinusal à 66bpm, pattern syndrome de Brugada?

AC et AR normale

Oedème de la jambe gauche

## **Échocardiographie**

Les commentaires: Ventricule gauche non dilaté, non hypertrophié avec hypocinésie légère latérale. FE 49%. Oreillete gauche dilatée, aorte ascendante non dilatée.

Valve aortique trivalve, esclerosée et calcifiée avec ouverture conservée.

Calcification mitrale avec IM +

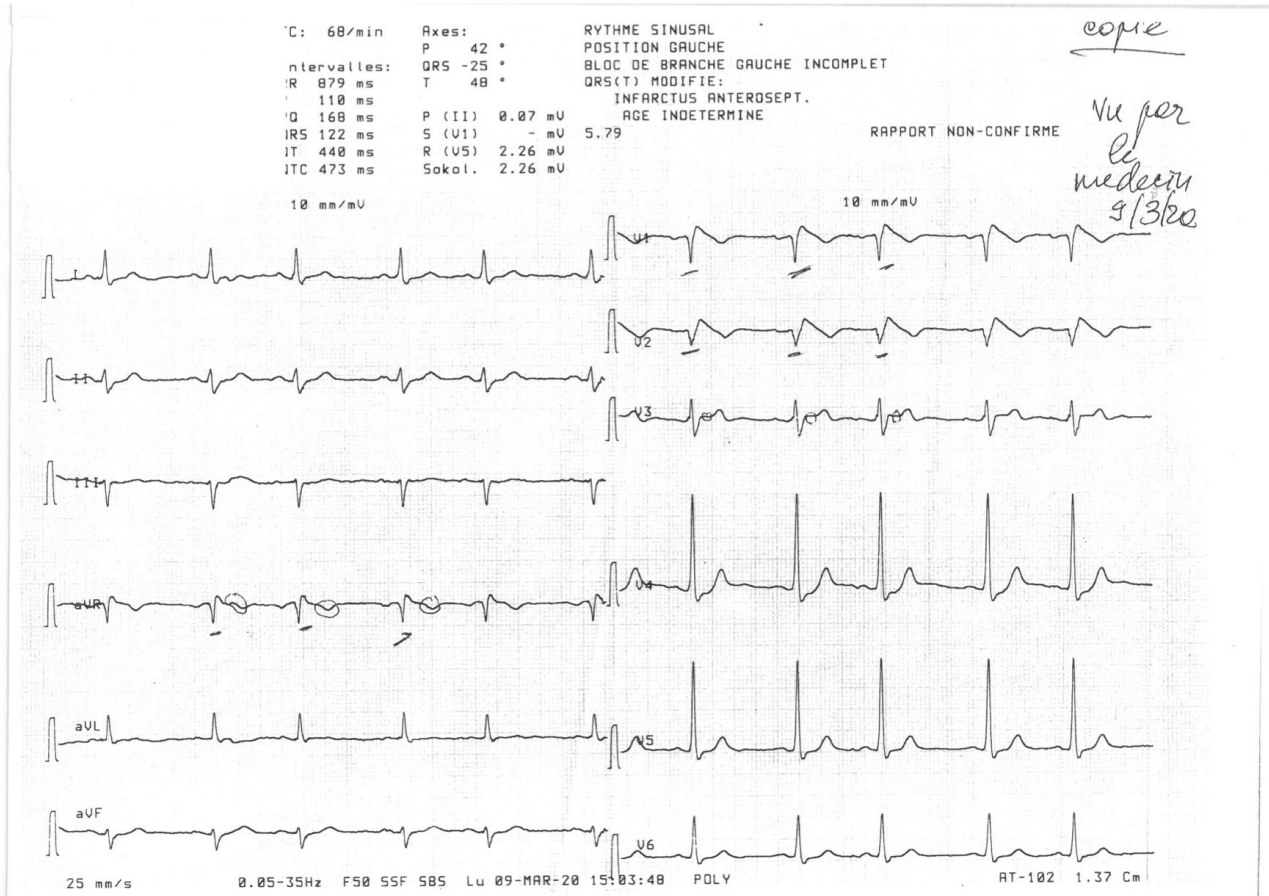
Insuffisance tricuspide légère.

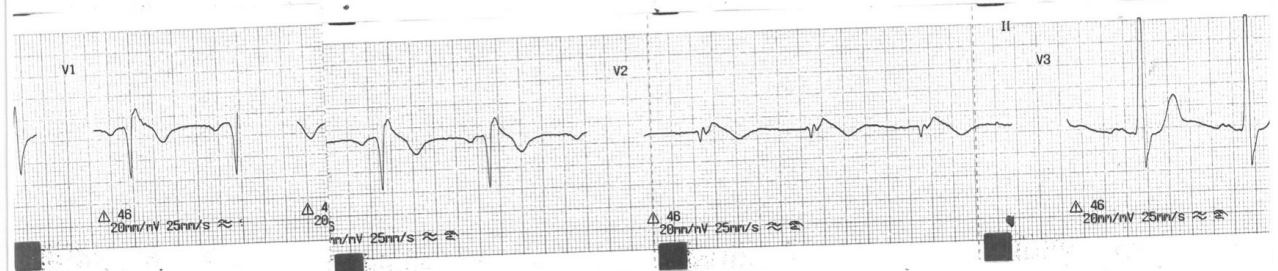
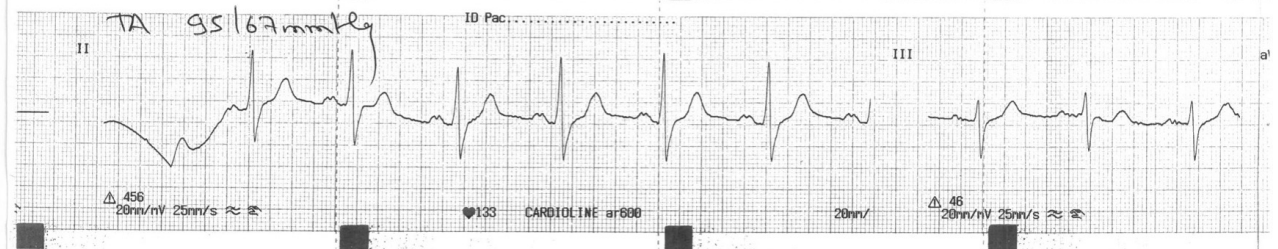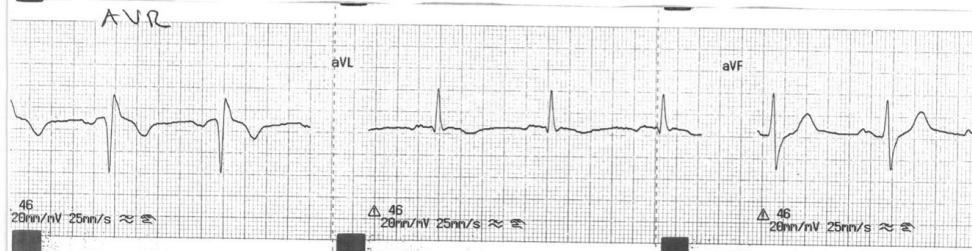
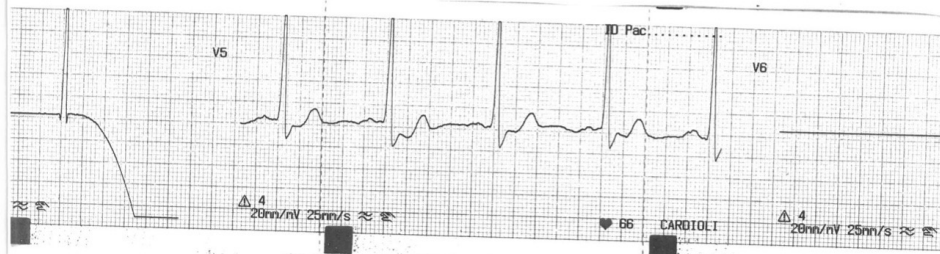Pas d'épanchement péricardique.

Chambres droites dilatées avec fonction systolique conservée.

Gracias!!!

Oswald Londono





# OPINIONES DE COLEGAS

Hola colegas

Es un Patrón de Brugada; eventualmente puede observarse por intoxicación con antidepresivos triciclicos además lo combinan con ketoconazol.

Tiene alto riesgo de TV/FV por los postpotenciales tardíos que se observan, similares a los referidos con la prolongación del QT prolongado que también presenta.

No me impresiona que tenga una DARVD asociada ya que en V3 impresiona más una fragmentación del QRS por la secuela que una onda épsilon.

No refiere si presenta temperatura únicamente.

¿Podria el colega enviar el ECG una vez retirado el cóctel de psicofármacos y ketoconazol?

Un abrazo

Martín Ibarrola

Buenos dias a todos, agradezco mucho vuestras opiniones.

Os enviaré un ECG después de disminuir los fármacos

Un abrazo a todos desde Céret, al costado de Perpignan

Oswald Londono

