

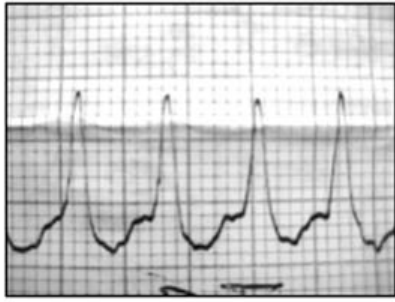
Enfermedad de Chagas en paciente femenina de 65 años – 2008

Dr. Pedro G Bustos

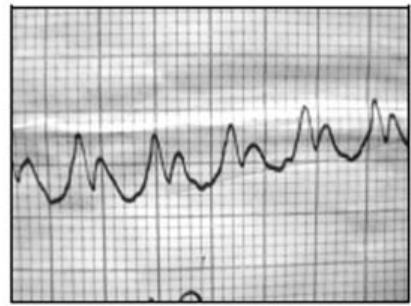
Paciente de sexo femenino de 65 años de edad que en marzo de 2008 consulta a la guardia del Hospital por DOLOR PRECORDIAL OPRESIVO, DISNEA y DIAFORESIS. La disnea es de reposo en las 3 últimas horas. TA 80/40. Taquisfigmia 210 por min. Cardiomegalia a la Rx Tórax. Ingresa a UTI, se hace cardioversión eléctrica y sale con ritmo sinusal.

Tienen antecedentes de TPSV con conducción aberrante en año 2004. Poseedora de Miocardiopatía chagásica crónica con bloqueo bifascicular crónico y arritmia ventricular extrasistólica polifocal. Se mantenía asintomática con Amiodarona, pero abandona el tratamiento sin concurrir a los controles previstos.

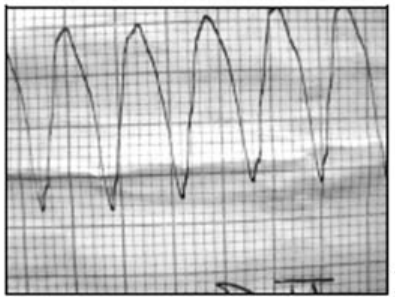
Dr. Pedro G. Bustos



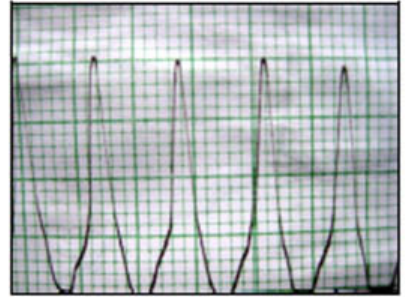DI



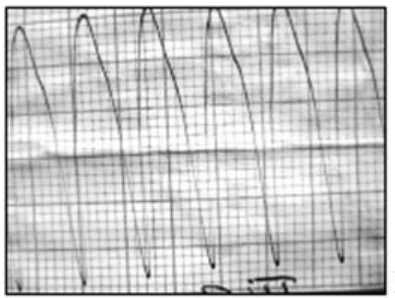aVR



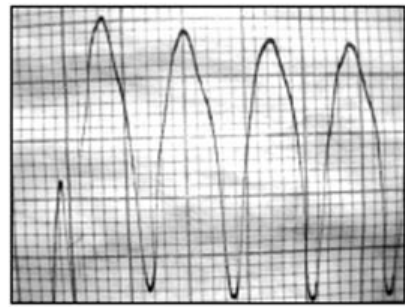
DII



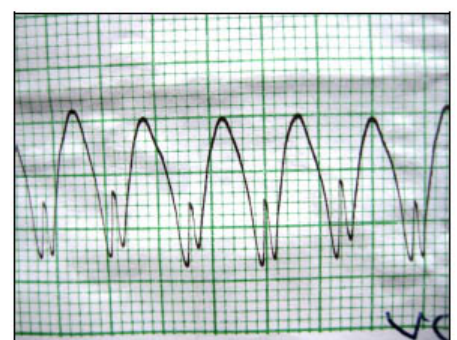
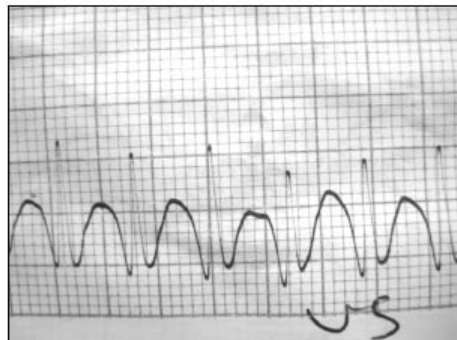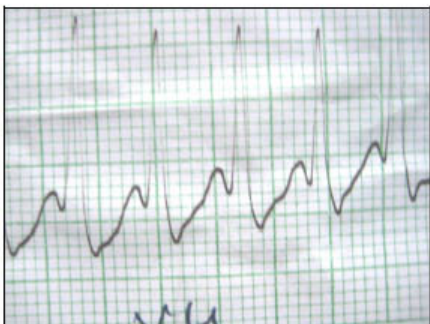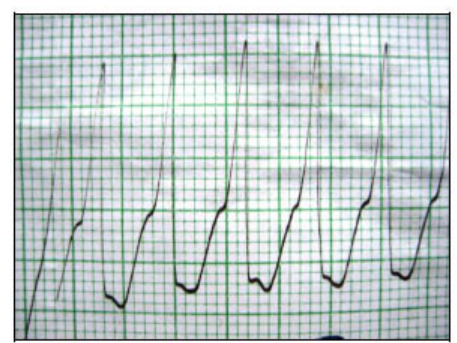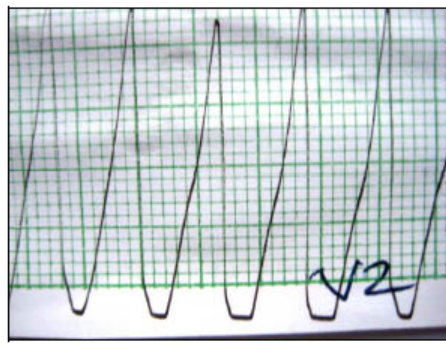
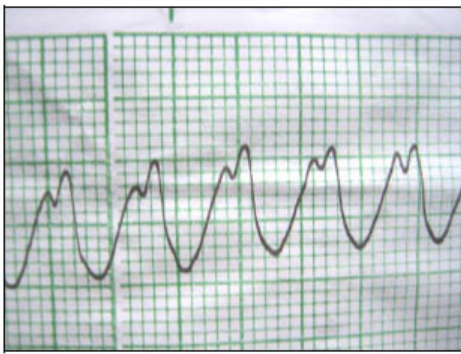
aVL



DIII



aVF



OPINIONES DE COLEGAS

Ventricular Tachycardia. Esta paciente seguramente tiene fibrosis inferior y el "exit site" es probablemente epicárdico (pseudo onda delta).

Dardo Ferrara

1: Circulation. 2004 Apr 20;109(15):1842-7. Epub 2004 Apr 12.

Electrocardiographic recognition of the epicardial origin of ventricular tachycardias.

Berruezo A, Mont L, Nava S, Chueca E, Bartholomay E, Brugada J.

Arrhythmia Section, Cardiovascular Institute, Hospital Clinic, University of Barcelona, Barcelona, Spain.

BACKGROUND: Some ventricular tachycardias (VTs) originating from the epicardium are not suitable for endocardial radiofrequency ablation and require an epicardial approach. The aim of this study was to define the ECG characteristics that may identify an epicardial origin of VTs. **METHODS AND RESULTS:** We analyzed the 12-lead ECG recordings during epicardial and endocardial left ventricular pacing in 9 patients to verify the hypothesis that the epicardial origin of the ventricular activation widens the initial part of the QRS complex. Then, we analyzed the ECG pattern in 14 VTs successfully ablated from the epicardium after a failed endocardial approach (group A), in 27 VTs successfully ablated from the endocardium (group B), and in 28 additional VTs that could not be ablated from the endocardium (group C). Four distinct intervals of ventricular activation were defined and measured: (1) the pseudodelta wave, (2) the intrinsicoid deflection time in V2, (3) the shortest RS complex, and (4) the QRS complex. VTs from groups A and C showed a significantly longer pseudodelta wave, intrinsicoid deflection time, and RS complex duration compared with VTs of group B. There was no difference between groups A and C. A pseudodelta wave of ≥ 34 ms has a sensitivity of 83% and a specificity of 95%, an intrinsicoid deflection time of ≥ 85 ms has a sensitivity of 87% and a specificity of 90%, and an RS complex duration of ≥ 121 ms has a sensitivity of 76% and a specificity of 85% in identifying an epicardial origin of the VTs. **CONCLUSIONS:** ECG suggests VTs originating from the epicardium and those with an unsuccessful radiofrequency ablation from the endocardium.

Querido Dardo: Interessante tua proposta diagnóstica, porém, contra de esta hipótese diagnóstica está o fato que esta paciente de base é portadora de bloqueio bifascicular quase 100% deve ser BCRD + bloqueio divisional ântero-superior esquerdo (BDASE) e o padrão do atual evento mantêm a morfologia de BCRD + BDASE.

Pergunto-te: porque não seria possível que ao invés de um TV epicárdica com pseudo delta ela não tenha um TSV que conduz aos ventrículos em forma aberrante com bloqueio de ramo direito e bloqueio divisional ântero-superior esquerdo?. Em outras palavras o padrão do QRS durante a taquicardia é claramente semelhante ao registrado durante o ritmo sinusal. Esta é a importância da história clínica que ajuda a elaborar o diagnóstico final.

Adicionalmente a história refere que ela já tivera no passado (2004) um evento de TSV outro elemento que pode pesar contra a hipótese de TV epicárdica.

Por outra parte não consigo ver neste traçado nenhum elemento sinal eletrocardiográfico de dissociação: Captura ou batimentos de fusão.

Finalmente o padrão de V1 é trifásico do tipo rsR' e o de V5 é qRs o que é considerado um sinal eletrocardiográfico de TSV com aberrância (1).

Então você poderia contra-argumentar: Mas neste evento a duração do QRS ultrapassa os 140ms considerado algo A resposta seria a pré-existência do bloqueio bifascicular prévio em uma idosa pode justificar este fato discordante. Um complexo QRS \leq 140 suporta mais não é diagnóstico de aberrância (2).

Referências

1) Wellens HJ, Bär FW, Lie KI. Wellens HJJ et al The value of the electrocardiogram in the differential diagnosis of a tachycardia with widened QRS complex. Am J Med 1978; 64:27-33.

2) Wellens HJ, Bär FW, Vanagt EJ, Medical treatment of ventricular tachycardia: considerations in the selection of patients for surgical treatment. Am J Cardiol. 1982; 49: 186-193.

Abraços a todos

Andrés.R Pérez Riera

La regularidad del ritmo y la morfología de los complejos me hace pensar más en una TPS con conducción aberrante que en una TV. Si le hubiesen administrado adenosina antes de la cardioversión probablemente hubiera revertido la arritmia y tendríamos confirmada la presunción.

Saludos.

Luciano Pereira

Primero, yo no vi el ECG basal??? ¿Lo enviaron?

Segundo, creo que la tachycardia es muy ancha y bizarra para ser considerada conduction aberrante. En el plano frontal, no tiene la morfología típica de LAFB y en precordiales V1 es casi monofásico con un notch. Yo no diria que la morfología es rSR'. Finalmente la morfología en V6 es completamente VT.

Sigamos pensando.

Un abrazo

Dardo Ferrara

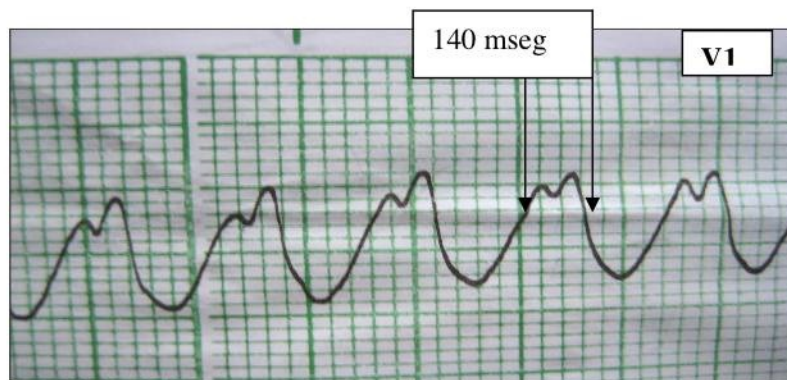
MAS COMENTARIOS

Pedro Guillermo Bustos

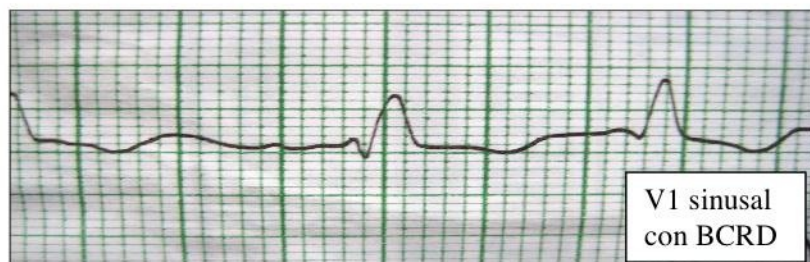COMENTARIOS:

Los siguientes son criterios que nos orientan al diagnóstico de taquicardia supraventricular con aberrancia de conducción:

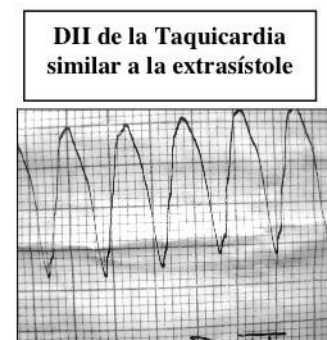
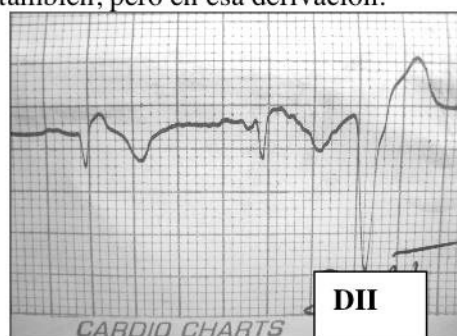
- 1) Vemos aVR y es (+): estaba en ECG previo y posterior a la taquicardia
- 2) Vemos V1: hay **rsR** similar al complejo sinusal y de la misma duración: 140 Mseg.
No es taquicardia ventricular. Se trata de una taquicardia supraventricular con bloqueo previo.



Ensanchamos el trazado para medir mejor.



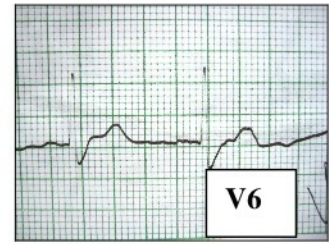
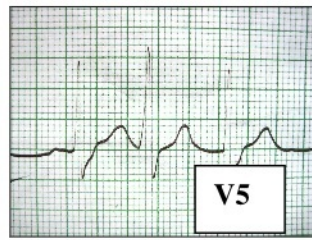
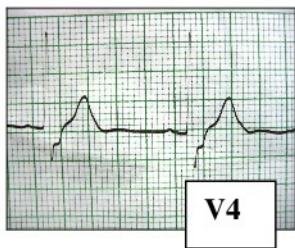
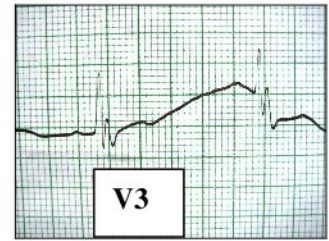
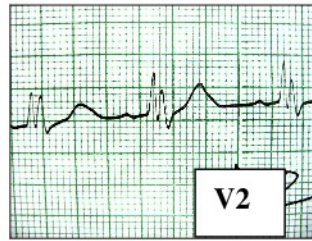
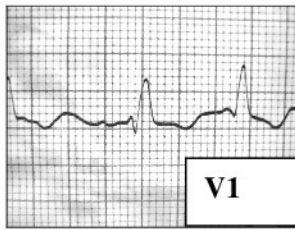
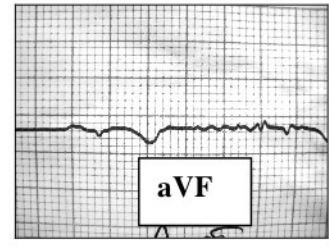
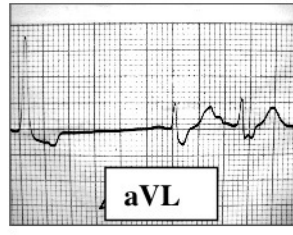
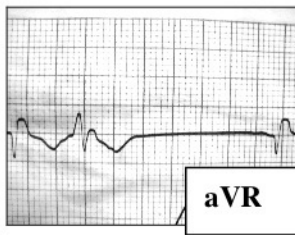
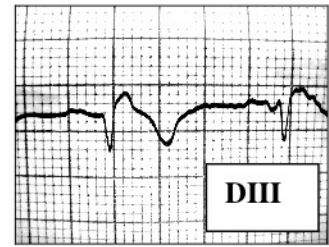
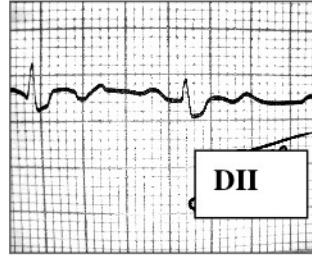
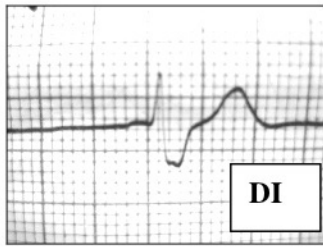- 3) Vemos que una extrasístole de un trazado anterior es similar al complejo de la taquicardia en DII : factor de confusión.
La extrasístole poscardioversión en DII es igual al complejo de la taquicardia también, pero en esa derivación.



a ver si llega bien,....me complica el peso del archivo...me queda una última página de comentario....que la pongo después de más discusión.....

Atte

Pedro Guillermo Bustos



Creo que no quedan dudas que es completamente diferente a la morfología en ritmo sinusal.

Taquicardia ventricular!

Dardo Ferrara

Estimados amigos del foro... es netamente un taquicardia ventricular rapida, la cual considero que tiene que ver netamente con los antecedentes de miocardiopatia chagasica cronica, posterior a haber dejado el tto con amiodarona.

espero comentarios.

Emanuel Lopez

