

# Joven con episodios de mareos – 2011

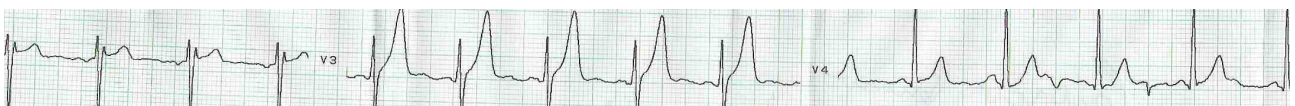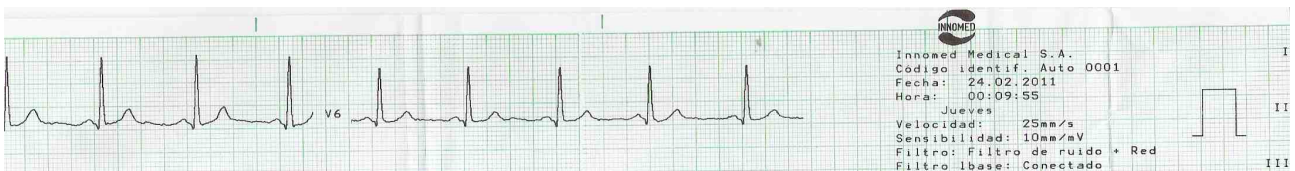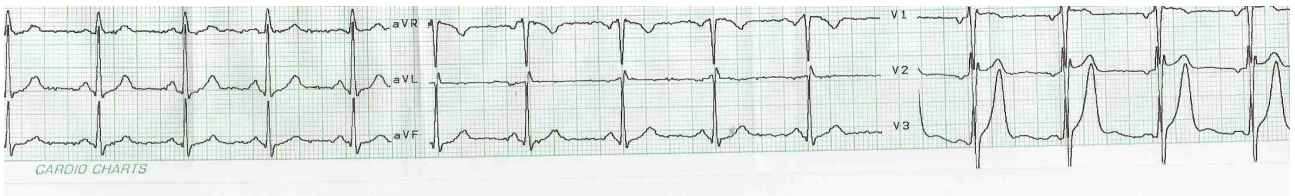
Lic. Fernando Benillure

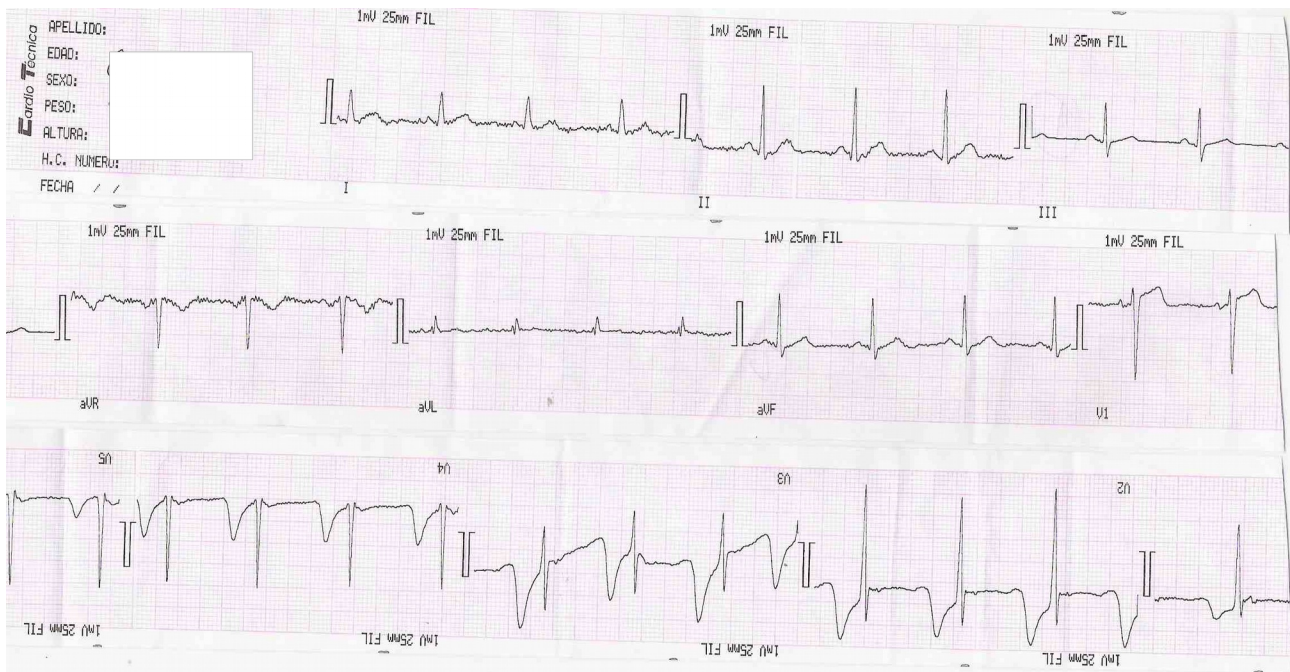Rogaria vuestra valoración de los siguientes electros, pertenecen a un joven que sufre episodios de mareo sin pérdida de conocimiento ni palpitaciones.

El primer ECG corresponde a una fase asintomática, mientras el segundo es de tres días después durante uno de los episodios

NOTA: EL TRAZADO 4 ESTA MAL PEGADO

Fernando Benillure





## OPINIONES DE COLEGAS

Estimado Dr Benlliure:

Primero unos interrogantes, lejos estoy de ser un erudito o un Maestro, y menos el coordinador. pero es fundamental aparte de los registro una adecuada HC y relato del caso sino a mi juicio nos quedamos en el mero análisis electrocardiográfico, a veces interesante, pero los datos faltantes son fundamentales en todo paciente sea joven o mayor.

1. Los mareos se presentan en reposo, desencadenados por el ejercicio. Y edad precisa del paciente y antecedentes.
2. examen fisico ¿algo en particular?
3. Alteraciones del laboratorio (anemia, etc).

4. Si aparecen en reposo o movimientos del cuello, ¿tiene realizada placa cervical? (rectificación de columna).

En cuanto a los ECG enviados.

1. El primer ECG tiene ritmo sinusal 65 por min. Tiene una patente Rr en V1 pero me impresiona por hábito longilíneo y la colocación del electrodo explorador en V1 y V2, Por eso impresiona CAI que desaparece en el segundo ECG.

Repolarización precoz habitual en deportistas o pacientes de hábito asténico. QT normal. no veo observaciones de relevancia para relacionarlo con sus síntomas en el ECG actual.

2. el segundo ECG leves variaciones por la colocación de los electrodos desaparece el patrón Rr y se evidencia claramente la repolarización precoz.

De acuerdo a antecedentes, forma de presentación y antecedentes familiares decidiría estudios a solicitar.

Con solo el ECG actual sin otros datos no encuentro alteraciones de relevancia que justifiquen sus mareos desde el punto de visto electrocardiográfico.

Espero la contribución de los Maestros en el análisis.

Un cordial saludo

Martin Ibarrola

---

Perdón por la premura al enviar el trazado, incluso me lo escanearon con alguna derivación girada

El ECG número 4, corresponde al primer trazado, cuando el paciente estaba asintomático Pertenece a un joven de 27 años, Uruguayo, sin antecedentes personales y familiares de interés, sano.

No existen alteraciones de laboratorio ni nada que haga sospechar la aparición de los síntomas, excepto unos deficientes hábitos alimenticios, desayunos y almuerzos pobres, pero no están relacionados con los episodios de mareo.

Espero que con esos datos sea suficiente, por cierto, recuerdo a los amigos del foro que no soy médico, sino enfermero y que aunque participo poco, les leo atentamente, siempre esperando aprender, como así sucede.

Gracias de nuevo por anticipado

Fernado Benillure

Estimado Fernando: perdóneme; desconocía que es enfermero. Admiro desde su lugar el deseo de aprender, no se trata del análisis electrocardiográfico. Ud no realizará la HC pero a veces un adecuado interrogatorio contribuye a orientar en las causas de los mareos. En el ECG no encuentro causas que los justifiquen.

Mis felicitaciones por sumarse al foro y espero colme sus expectativas.

Yo he aprendido mucho de las manos de los enfermeros/as a lo largo del tiempo y les guardo el mayor de los respetos, sin su colaboración nuestra labor sería imposible de llevar a cabo.

Mis saludo

Martin Ibarrola