

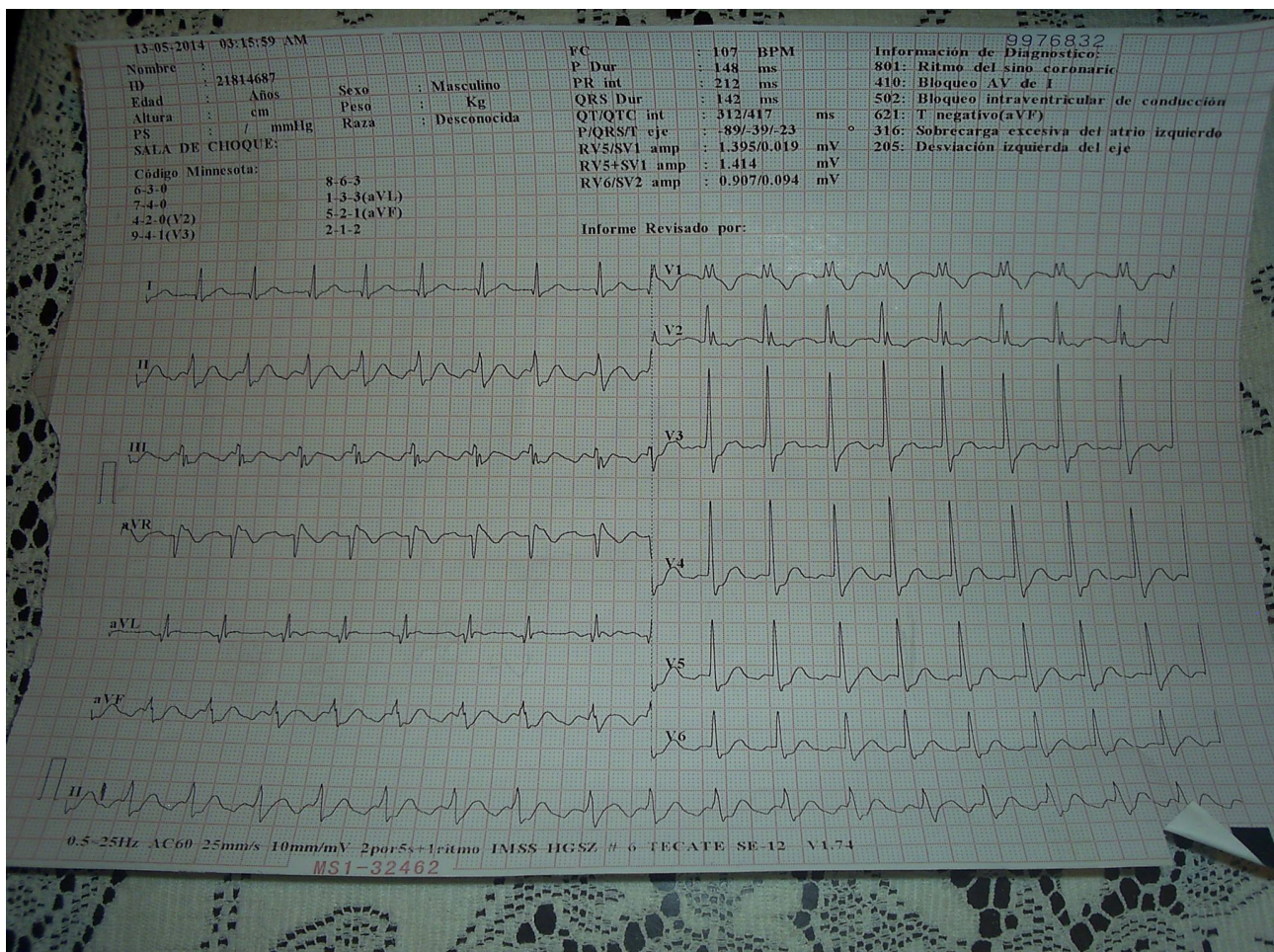
# Masculino de 52 años con FA paroxística no documentada – 2014

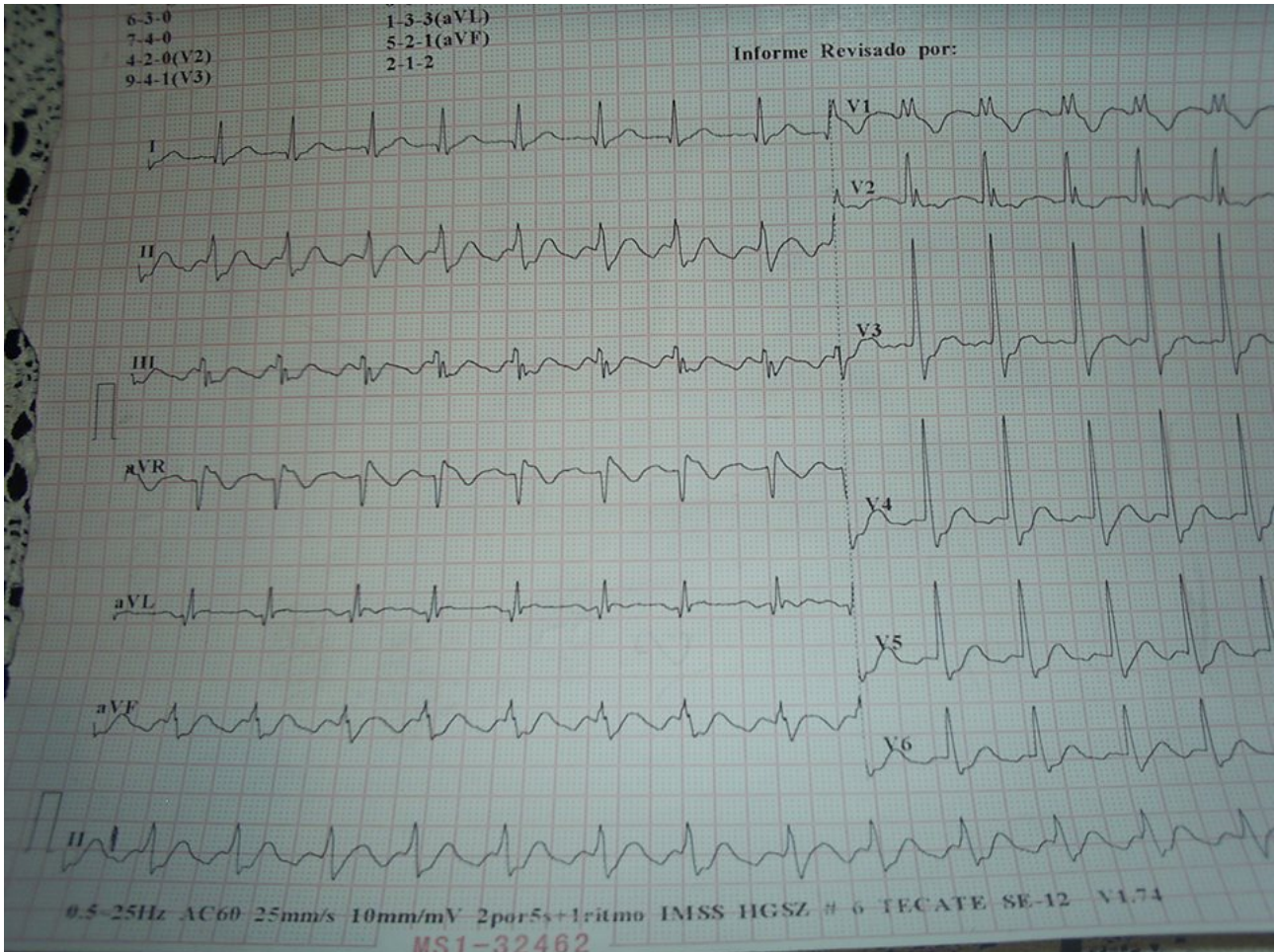
Dr. Frank López

Masculino de 52 años de edad con antecedente de fibrilación auricular paroxística (no documentada, paciente no tiene ECG con FA) múltiples viajes a a guardia donde se ha cardiovertido de forma farmacológica. ECG de hoy, paciente sintomático, palpitaciones, hipotenso 90/50, medicado con Propafenona desde hace 3 meses.

¿Qué opinan?

Frank López





## OPINIONES DE COLEGAS

Sin opiniones.

Discusión abierta