

Paciente femenina de 36 años con extrasistolia ventricular – 2019

Dr. Mario D. González

Un caso interesante y a veces difícil de interpretar y manejar.

Es una paciente de sexo femenino de 36 años de edad. Hace 6 meses se internó luego rápido desarrollo de insuficiencia cardiaca. No tenía antecedentes de relevancia. El ecocardiograma mostro una fracción de eyección del 20% con hipocinesia global y agrandamiento de las 4 cavidades sin enfermedad valvular. Coronarias normales. Presión de fin de diástole del VI de 28 mm Hg. Índice cardiaco 4.9.

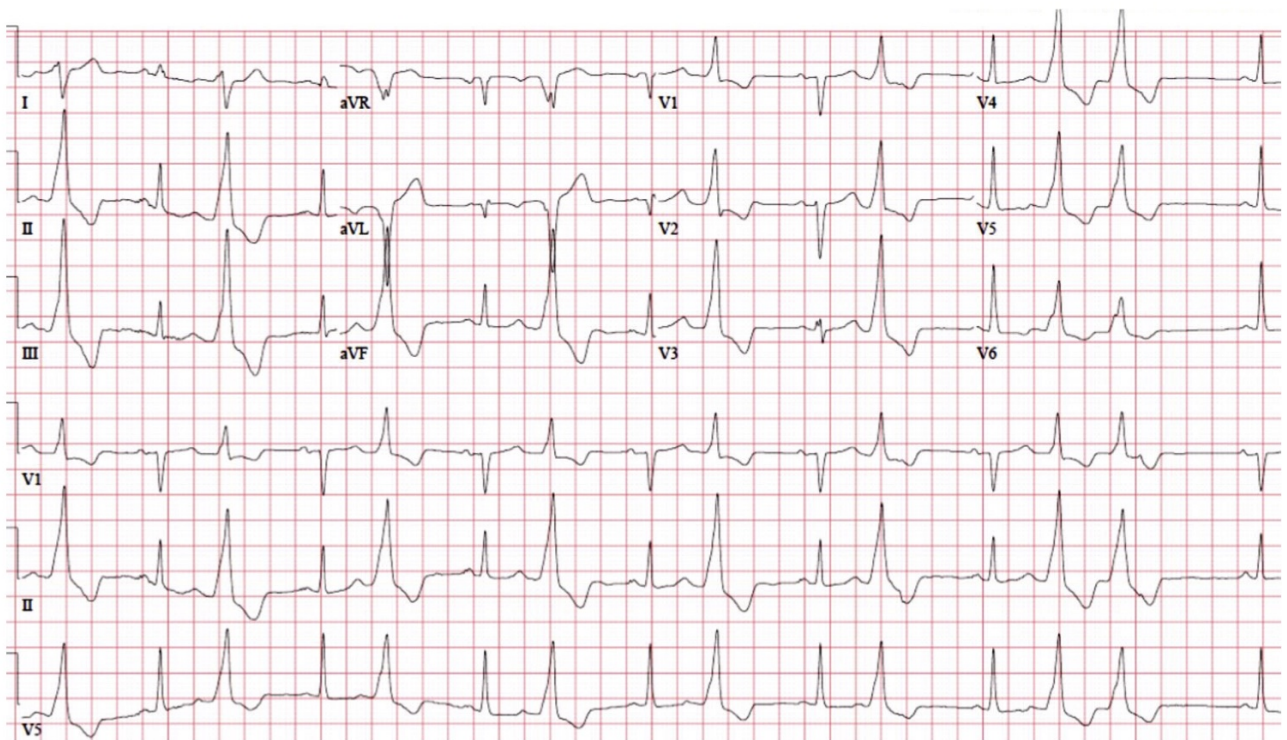
La paciente tenia frecuente extrasistolia ventricular de una morfología dominante (ver ECG adjunto).

Tratamos su insuficiencia cardiaca y pudimos suprimir su extrasistolia con amiodarona, lo que nos permitió realizar una buena resonancia magnética que no mostro realce tardío. La fracción de eyección más reciente fue del 50%. Le suspendimos la amiodarona y hoy pudimos mapear las extrasístoles lo que nos permito realizar una ablación.

¿Cuál les parece que es el sito de origen de esta extrasistolia ventricular?

Saludos,

Mario D. Gonzalez



OPINIONES DE COLEGAS

Hola Mario es una miocardiopatía dilatada generada por interferencia electromecánica.

En el plano frontal están dirigidas hacia DI mayormente esto quiere decir que se encuentran dirigidas hacia la derecha y abajo. En el Plano frontal la transición de la R pura en V3 y V4.

La región la ubicaría en el ventrículo izquierdo y podrían iniciarse en el septum interventricular izquierdo. (ahí a mí se me complica ubicarlas).

¿Por qué no las ablacionaste??

Un abrazo grande

Martín Ibarrola

Hola Martin,

Gracias por tus comentarios y por tu interpretación. Creo que no lo dejé en claro, pero si, le hicimos una ablación que por suerte fue exitosa. El QRS es negativo en D1 aVR aVL. El QRS es positivo en todas las precordiales

Un abrazo,

Mario D. González

La morfología es sugerente de Summit del VI

Saludos

Alberto Alfie

Septobasalposterior izquierda.

Ignacio Retamal

Hola

De acuerdo a la brújula/cuadrantes

en el plano frontal nacen de cuadrantes superiores, es decir de tracto de salida de ventrículos

En el plano horizontal no remedan BR derecha ni de Izquierda LIKE .

Son todas positivas.

pensaría en EV originadas en tracto de salida de VI, cúspide coronaria o más proclive en espacio mitroaórtico.

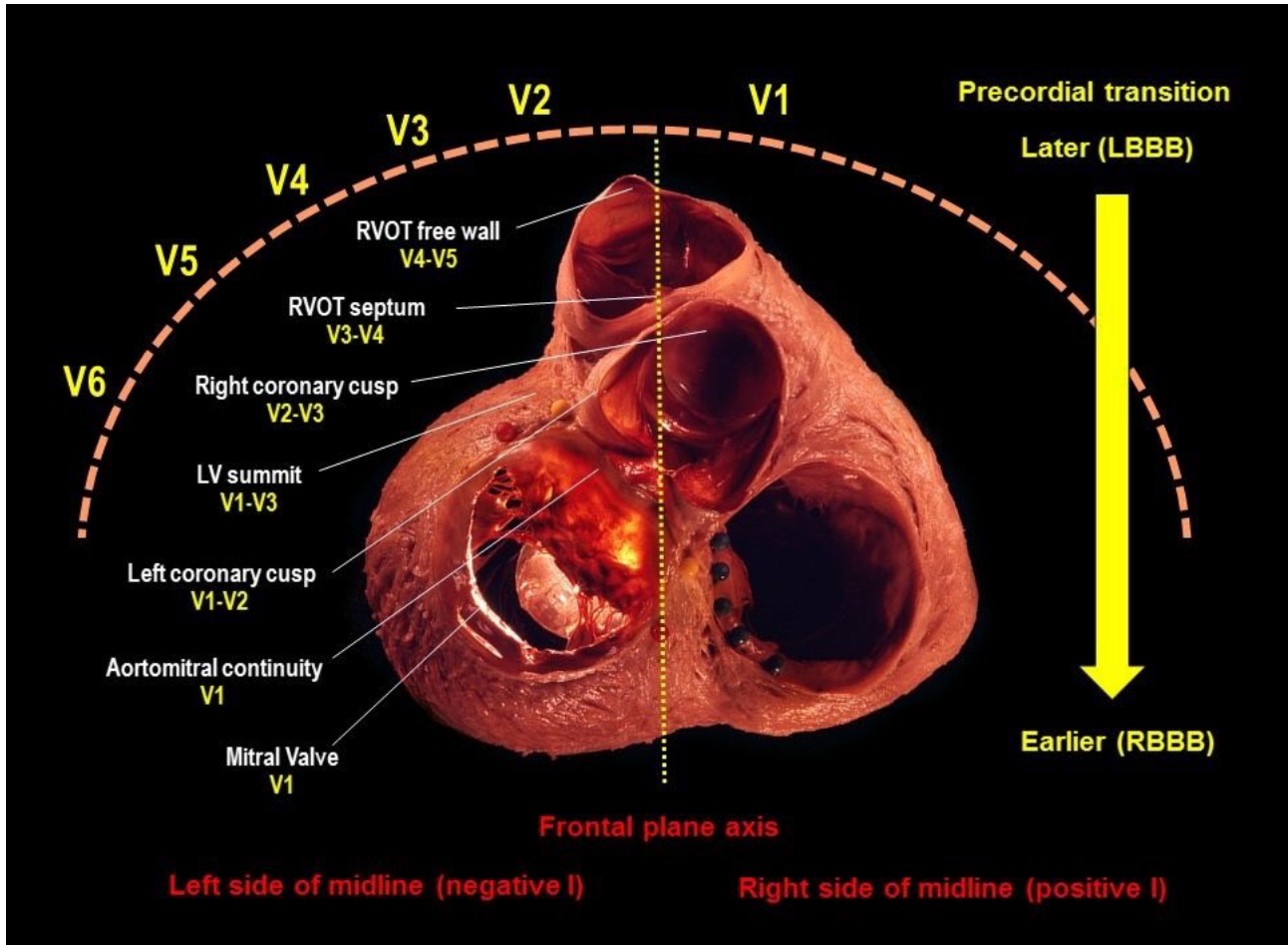
Saludos

Juan José Sirena

Con esta imagen no hay falla!

<https://t.co/cLg629AE0u>

Oswaldo Gutiérrez



Buenas tardes.

Comparto la interpretación de Juan José. Es una extrasístole que nace en cuadrante superiores AVR y AVL negativo por lo nace en las bases ventriculares. V1 + al igual que el resto de las precordiales lo que se interpreta que nacen de atrás hacia delante y DI tiene un primer componente + luego se aleja lo que ha e pensar en TSVI .

¿La IC fue consecuencia de la arrhythmia? ¿Taquicardiomiopatía?

José Enrique Castellanos

Hola

En relación a la disfunción ventricular yo le puse por la disincronía que genera la alta densidad de EV, **EXTRASISTOLIAMIOCARDIOPATIA**

Juan José Sirena

Creo que la EV se origina en la base del VI. DI rS y aVL negativa + eje inferior con concordancia positiva (sin transición) y anchas, considero que proviene de la zona del anillo mitral ántero lateral.

Y claramente generó una miocardiopatía dilatada. Veremos que observó Mario con el mapeo tridimensional.

Saludos.

Oscar Pellizzón

Hola

Brújula para orientar origen de EV

Es un prototipo algo grosero, pero que orienta el origen según los 4 cuadrantes en el plano frontal.

La flecha negra es el eje eléctrico de la EV y el dedo indica el origen de la misma.

Saludos

Juan José Sirena

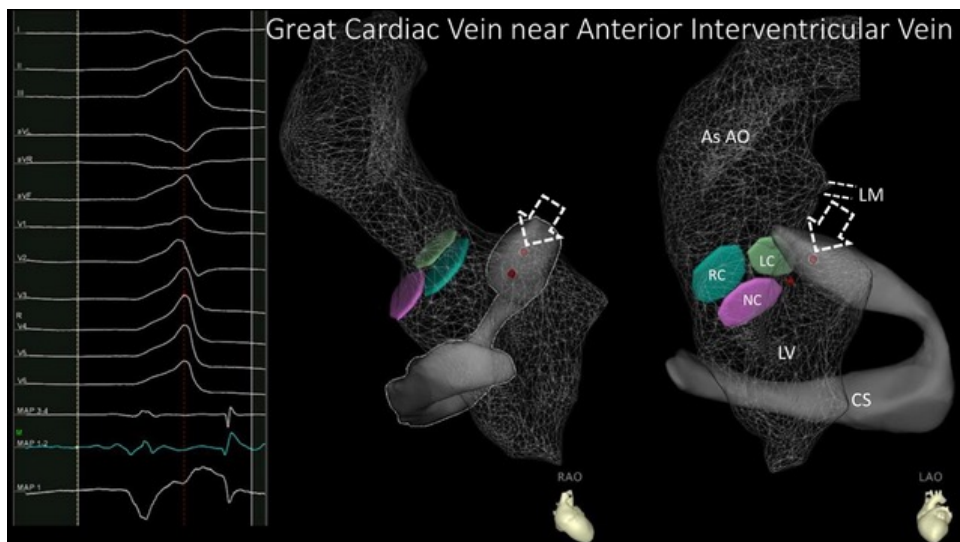
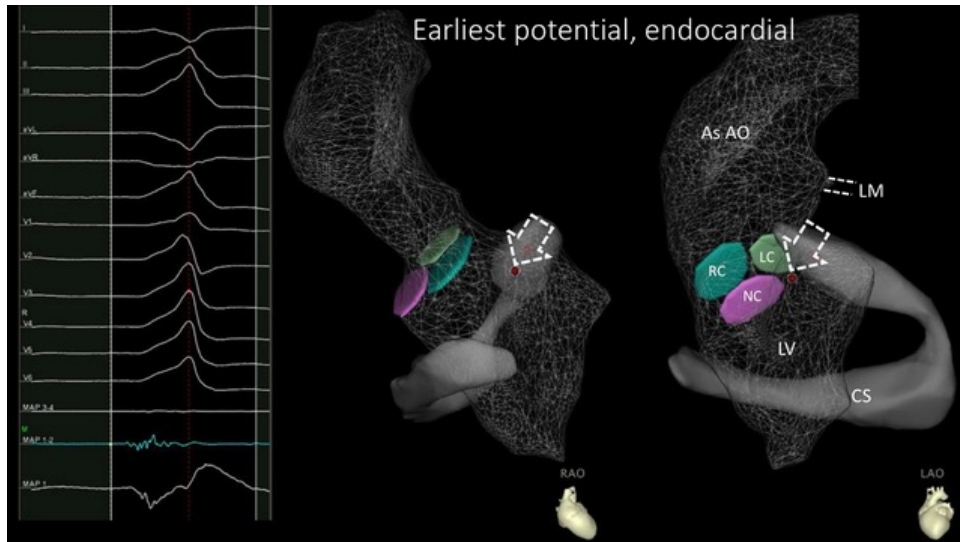
f. i. d. i J.J.S
PLANO FRONTAL 1976



III F II

Querido Mario:

Para quienes somos clínicos y no estamos habituados a estas imágenes, ¿podrías explicarlas?

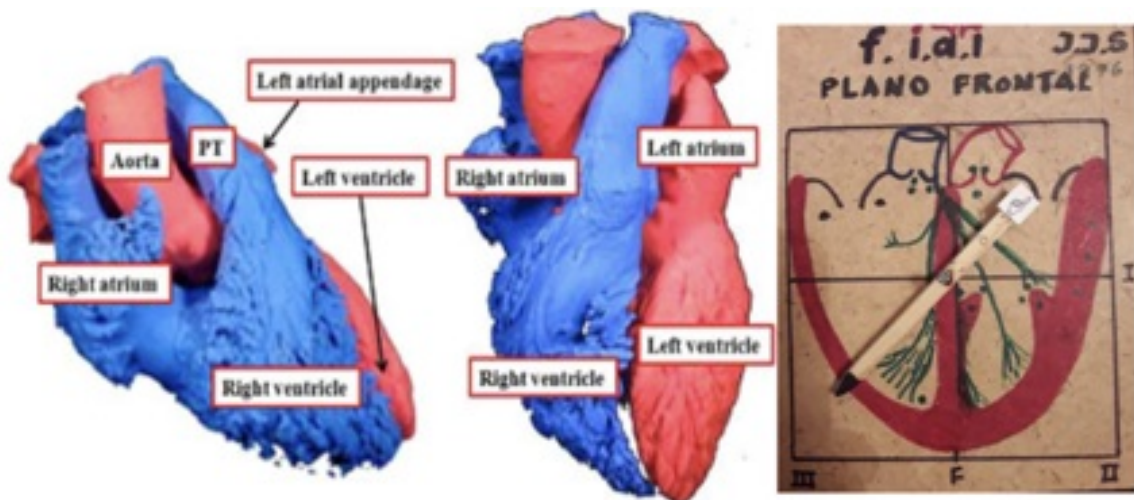


Un poco tarde, pero solo un pequeño comentario. Para mi el empastamiento inicial y todo positivo de V1 a V6 simula que nace en la base del corazón cerca del anillo AV que es pobre en Purkinje (como la onda delta en la preexcitación). Por ello la llamamos extrasístoles wolffianas. Como la morfología del QRS además simula BRD con eje a 120 grados su origen estaría en la base de la cara anterior del VI cerca de séptum IV.

Gerardo Nau

Queridos amigos: Debemos acostumbrarnos a colocar el corazón en la posición correcta.

Andrés R. Pérez Riera



Respecto a las imágenes sobre las que preguntara Edgardo

En colores se ven los 3 senos de Valsalva.

El derecho (RC) el izquierdo (LC) y el no coronario. Por encima está la aorta ascendente y por debajo el ventrículo izquierdo.

El seno coronario y la vena cardíaca mayor se observan en un color gris sólido alrededor del VI y anterior la aorta en la oblicua derecha (RAO).

En puntos rojos marcamos en sitio más precoz endocardico y el más precoz epicardico.

Espero que se entienda mejor ahora

Un abrazo,

Mario D González

¡Gracias Mario!

¡Muy clara la explicación

Un abrazo

Edgardo Schapachnik

Estimado Oswaldo,

Existen normalmente importantes variaciones individuales en la rotación del corazón tanto en el plano horizontal como vertical.

Por otro lado, la colocación de los electrodos como explicó el Dr. Nau modifica los patrones electrocardiográficos.

No se puede pretender que ante una mismo origen de una arritmia ventricular todos los corazones resulten en idéntico ECG.

Hay que usar primero el razonamiento electrocardiográfico y luego el mapeo intracardiaco nos dirá la localización exacta.

Saludos,

Mario D. Gonzalez

Muchas gracias Dr. Mario por compartir el caso y por sus enseñanzas

Un abrazo

Oswaldo Gutiérrez

