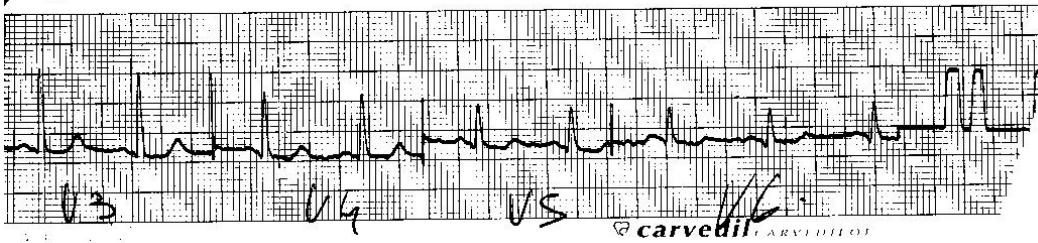
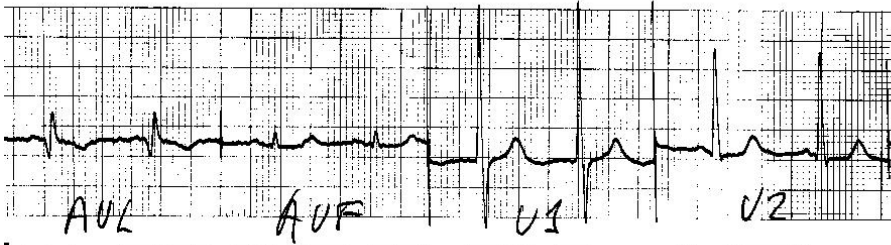
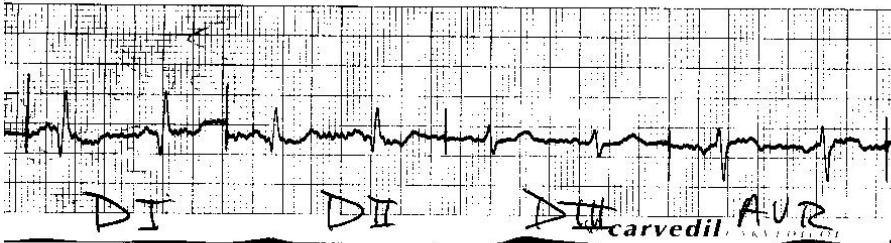


Paciente masculino de 32 años que consulta por dolor abdominal – 2005

Dr. Francisco Viano

Paciente masculino de 32 años de edad, que consulta por un cuadro de dolor abdominal. (Los cables están bien puestos.) Ruidos cardíacos muy hipofonéticos y más intensos en región precordial media y a la derecha. No soplos.

Francisco Viano



OPINIONES DE COLEGAS

Creo que se trata de un caso de IHSS (sub-aortic stenosis, idiopathic hypertrophy sub-aortic stenosis)"
largos Q's en las derivaciones que muestran hipertrofia del septum, largo R en V2/

Arnaldo Carvalho, MD

Dextrocardia?

Mario Zapata

Ritmo sinusal con eje a 30 grados. Llama la atención la onda q de D1 y aVL. No solo V1 es mayor que V6 además de alto voltaje, sino que también T en V1 es mayor que en V6. Si a V2, lo consideráramos al revés como V1R también tiene un voltaje alto. Situs solitus

Probablemente séptum hipertrófico, pero llama la atención V6. Las derivaciones V1 y V2 parecen izquierdas.

Emilio Marigliano

