

Garoto de 10 anos – 2012

Dr. Augusto Uchida

Prezados colegas: Agradeceremos as valiosas opiniões dos integrantes do forum a este raro ECG enviado por Augusto Uchida MD PhD.do InCor de SP

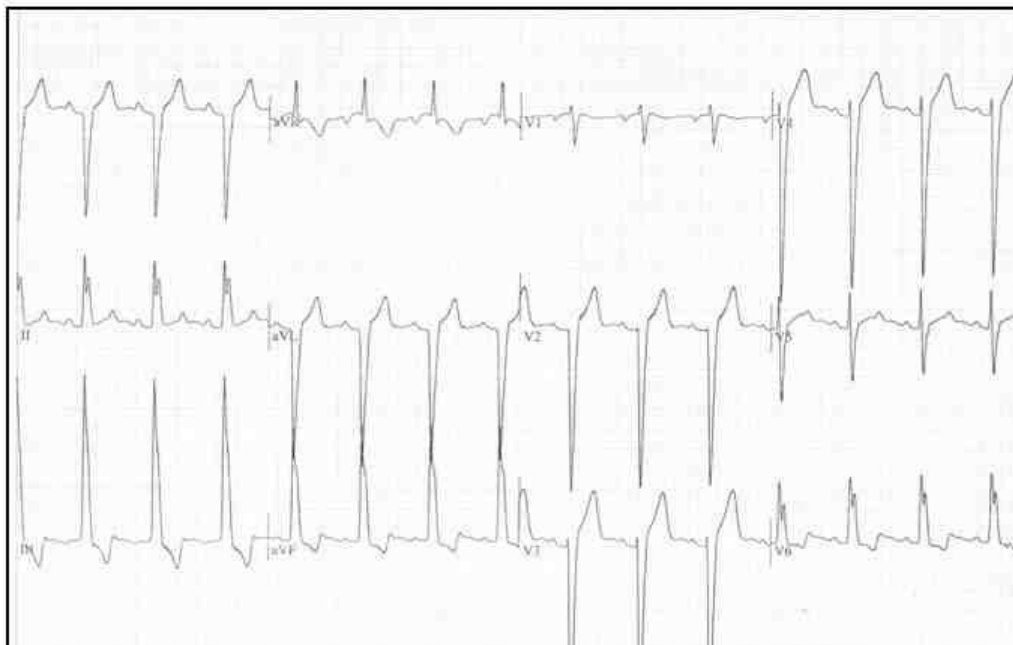
Seria muito importante a opiniao de Paulo Chiale e/ou Marcelo Elizari sobre ester raro traçado

Pertence a uma criança de apenas 10 anos.

Nao temos os dados clinicos

Andres R. Pérez Riera

MBS, Male, 10 years old.



OPINIONES DE COLEGAS

¡Qué trazado mas fascinante! La verdad no sé lo que tiene, y no tengo experiencia en ECG de niños. Pero como tengo la boca abierta, apporto mis dos centavos:

1. Ritmo sinusal
2. Eje a extrema derecha
3. No hay evidencia de preexcitación
4. Transición en V5
5. Si bien hay crecimiento de S de V1 a V4, no veo claras evidencias indirectas de agrandamiento de VD (por ejemplo, no hay agrandamiento de AD)
6. R en DIII mas alta que R en DII

Alternativas diagnósticas

1. LPFB
2. Causas congénitas de agrandamiento de VD (pero hubiera esperado en ECG con más AD, etc)

Paro aquí y dejo que los que saben de esto nos lo expliquen.

Salud

Adrián Baranchuk

Queridos amigos del forum

Este electro de un niño de 10 años parecería una hipertrofia biventricular de alguna patología complicada, como ser *ventricular septal defect* con insuficiencia aórtica .

Primum ASD + VSD, o cualquier otra rareza. No creo que sea una miocardiopatía primaria sino secundaria a problemas valvulares congénitos.

Pero, pueda ser que alguien verdaderamente tenga experiencia en estos casos

Un fraternal abrazo y seguramente Pablo o Marcelo tengan experiencia

Samuel Sclarovsky

Samuel querido usted se despachó con las causas posibles subyacentes y las sobrecarga das camaras pero nada comentó dos disturbios dromótopos existentes.

What do you think about?.

Andrés R. Pérez Riera

Es cierto querido amigo Andrés no se si puede ser bloqueo de rama izquierdo con este AVR, que mira +150 grados

Los diagnósticos que yo especulé, tampoco son probables sin agrandamiento de la aurícula izquierda y según el electro no existe este fenómeno.

Pero evidentemente Ud tiene razón que es un epifenómeno de conducción de una patología miocárdica, que se necesita un ecocardiografista pediátrico, para ayudar a entender lo que ocurre en este niño

Samuel Sclarovsky

Estimado Edgardo: recién hoy pudimos ver con Marcelo el trazado del niño de 10 años que enviaron desde Brasil. Para nosotros, que no acostumbramos a atender a pacientes en edad pediátrica, es un ECG por cierto bien raro. Primera observación: el ritmo no es sinusal sino que comienza en un foco auricular bajo (obsérvese la negatividad inicial de la onda P en DII y la positividad inicial en aVR), lo cual nos aleja la posibilidad de que la semiología de la onda P pueda aportarnos algún dato adicional. En segundo término, nos parece que existen signos de agrandamiento biventricular, con agrandamiento ventricular derecho de tipo "adquirido" y un trastorno de conducción intraventricular de caracterización difícil. Pensamos en la posibilidad de una miocardiopatía difusa, es decir con compromiso biventricular. El diagnóstico de HBP, que alguien sugirió, lo descartamos si sostenemos que existe un agrandamiento ventricular derecho considerable (el diagnóstico de HBP, esto para los jóvenes, es siempre clínico electrocardiográfico y de exclusión). Por otra parte, las fuerzas iniciales no son las de ese trastorno de conducción, aunque ello podría deberse al compromiso miocárdico de la zona de activación inicial en ese tipo tan raro de bloqueo ventricular o a su cancelación por fuerzas vectoriales oponentes de otra zona del miocardio.

Como ves, más dudas que certezas, lamentablemente. No tuvimos tiempo de consultarlo con Mariano Iturralde, quien seguramente podría aportar muchísimo más con respecto a este interesante caso.

Un abrazo

Pablo A Chiale y Marcelo V Elizari

Queridos amigos del forum

El electro de niño de 10 años me tiene intrigado
¿Cómo se diagnosticó bloqueo izquierdo atípico?

¿Y si es un bloqueo izquierdo, dónde está ubicado el bloqueo? ¿Es proximal o distal?

Si es proximal ¿puede haber bloqueo izquierdo con desviación del eje +150 grados? Y si es distal ¿puede existir sin lesión severa de la cara anterior y posterior que produzca lesión del sistema de conducción periférico?

¿O será un tipo de trastorno dromotrópico no descrito hasta ahora, pero cómo se demuestra esto?

Me parece que en este caso hay más preguntas que respuestas

Un fraternal abrazo

Samuel Sclarovsky

Samuel: tenemos un problema similar al tuyo. No sé si leíste nuestro comentario, compartido con Marcelo, que le enviamos a Edgardo. Pero ¿un HBP con BIRI?

No recuerdo haber hecho nunca ese diagnóstico en presencia de un ritmo auricular estable; tal vez en algún caso de conducción IV aberrante muy rara, pero no con el resto de las características del ECG de ese niño.

Un abrazo

Pablo A Chiale

Trazado auténticamente extraño y difícil para mí en su interpretación. Se ha fijado eléctrico en el plano frontal +150 ¿no debe de ser a este nivel isodifásico en II y de la misma amplitud en I y III pero negativa en la primera y positiva en la III?

Gracias y seguiré aprendiendo.

Feliciano Pérez

Querido colegas ahora la cosa comienza a aclarar. El colega me acaba de enviar la historia clínica que estaba archivada en el Instituto do Coração (InCor) Veamos si con esto pueden razonar de otra forma. A partir de estos hechos ¿como raciocinan?

História clínica

MBS criança masculina, branca 10 anos de idade, pós-operatório tardio (Julho/2001) de cirurgia de **coartação aorta associada à estenose sub-aórtica membranosa congênita da válvula aórtica.**

Queixa atual: cansaço e palidez aos esforços habituais há cerca de 5 meses

Exame físico: Com o paciente deitado em 45 ° com a horizontal se observa o choque da ponta dede diâmetro e deslocado a esquerda na linha axilar anterior. Palpação do choque da ponta se cobre com a palma 5cm de diâmetro, 3 dedos. impulso apical sustentado sem duplo movimento.

Ausculta clique com duas partes um componente de forte intensidade um clique metálico de alta intensidade. Sopro sistólico de ejeção +++/++++++ com pico antes da messosístole e timbre áspero.

Na oportunidade (2001) a estratégia cirúrgica seguida foi valvulotomia na válvula aórtica bicúspide com troca por válvula protésico metálica, homo-enxerto da aorta ascendente e ressecção (miomectomia) da estenose sub-aórtica membranosa no ventrículo esquerdo.

O Ecocardiograma bidimensional com Doppler colorido: atual realizado revelou prótese em posição aórtica normo-funcionante com boa mobilidade de suas hastes. Gradiente VE/Ao máximo de 63mm de Hg e médio de 36mm de Hg.

Ventrículo esquerdo com hipertrofia importante Discreta dilatação da aorta ascendente (28mm)

Ventrículo direito normal.

Em uso regular de varfarina sódica Marevan® 5mg 1 x dia associado a propranolol 10 mg 2 x dia.

Querido amigo prof. Andrés Ricardo Perez Riera PHD ¿y cómo se explica esta desviación extrema a la derecha? No compatible con hipertrofia izquierda, por esto mi primer diagnóstico fue **Ventricular septal defect + aortic insufficiency**. Entonces en este caso debemos aprender algo que puede ocurrir fuera de la lógica electrocardiográfica

Um fraternal abraço

Samuel Sclarovsky

O sea Pablo, que no hay agrandamiento de VD.

¿Puede entonces tener LPFB?

Pregunto de ignorarlo, nada más...

Adrián Baranchuk

Esa es una pregunta de un tipo inteligente mismo que no sea un electrocardiografista.

Quiero hacer un comentario acreditado de gran importancia. Hace varios años estudiando pacientes portadores de cardiomiopatía hipertrófica obstructiva severa no responsivos a abordaje farmacológico (Clase funcional III o IV incluso con drogas a dosis plena) a posibilidad terapéutica es retirada quirúrgica del septo hipertrófico (miectomía). Se reseca un "bife" del septo para aliviar la angustia severa en la vía de salida del ventrículo izquierdo.(LVOT)

Otra opción menos invasiva es la inyección de alcohol absoluto en la primera perforante de la descendente anterior con el objetivo de producir un micro infarto que lleva a la atrofia y alivio de la obstrucción.

Nosotros hicimos con los primeros casos en Brasil hace 10 años (1) y tenemos la serie más numerosa aquí.

Realizamos ECG/VCG antes y después de la inyección de alcohol y prácticamente en todos los casos observamos entre otras cosas inmediato apareamiento del patrón de **bloqueo completo del ramo derecho**. Yo observe creo por la primera vez que ambos procedimientos cirugía e inyección percutánea producían disturbios dromótopos diferentes:

La miectomía quirúrgica en todos los casos ocasiona **bloqueo de la rama izquierda**, al paso que la inyección del alcohol en la primera perforante en casi todos los casos **bloqueo de rama derecha**.

Por eso nuestra conclusión fue: Septal fibrosis following alcohol injection caused a predominance of complete right bundle-branch block, different from surgery of myotomy/myectomy.

Esto me dio mucha felicidad porque a partir de esta observación los grandes autores alemanes comenzaron a colocar mi observación. Es evidente que se sabía que la miomectomía ocasiona BCRI mas la comparación con el procedimiento percutáneo creo que fue mía por la primera vez que sea de mi conocimiento.

Este pacientito de 10 años no tenía una cardiopatía hipertrofica mas tenía una estenosis subaortica membranosa que fue abordada con miomectomía entonces es lógico que aparezca BCRI.

1. [Riera A deCanoSJ](#), [Cano MN](#), [Gimenez VM](#), [de Padua Fleury Neto LA](#), [Sousa JE](#). *Vector electrocardiographic alterations after percutaneous septal ablation in obstructive hypertrophic cardiomyopathy. Possible anatomic causes. Arq Bras Cardiol. 2002 Nov;79(5):466-75.*

Andrés R. Pérez Riera.

Queridos amigos: Este trabajo realizado con un significativo número de pacientes confirma mis comentarios. Los autores estudiaron un universo de 204 pacientes portadores cardiopatía hipertrofica severa no responsiva a fármacos de los cuales 134 fueron operados (miomectomía) y 70 realizaron tratamiento menos invasivo, es decir les inyectaron alcohol en la primera perforante. De estos 70 pacientes 62 desarrollaron RBBB y de los 134 operados con cirugía convencional de miomectomía 93% desarrollaron LBBB.

Concluimos que la miomectomía ocasiona en la gran mayoría de los casos LBBB

Qin JX, Shiota T, Lever HM, Asher CR, Popović ZB, Greenberg NL, Agler DA, Drinko JK, Smedira NG, Tuzcu EM, Lytle BW, Thomas JD. Conduction system abnormalities in patients with obstructive hypertrophic cardiomyopathy following septal reduction interventions. *Am J Cardiol.* 2004 Jan 15;93(2):171-5.

Source

Department of Cardiovascular Medicine, Cleveland, Ohio 44195, USA.

Abstract

We observed the impact of percutaneous transluminal septal myocardial ablation (PTSMA) and myectomy on the conduction system in patients with obstructive hypertrophic cardiomyopathy (HC). Septal reduction intervention is capable of eliminating the left ventricular outflow tract obstruction in patients with obstructive HC; however, conduction system abnormalities are frequent consequences of the seprocedures. A standard 12-lead electrocardiogram and Doppler echocardiogram were obtained in 204 patients who underwent PTSMA (n = 70) or myectomy (n = 134) before and at average of 3 months after intervention. Of 146 patients who had normal conduction systems before intervention, the duration of the QRS complex was significantly prolonged from 98 +/- 15 to 130 +/- 25 ms (p <0.0001), with right bundle branch block (RBBB) developing in 62% patients after PTSMA, and from 100 +/- 13 to 154 +/- 20 ms (p <0.0001), with left bundle branch block (LBBB) developing in 93% patients after myectomy. No significant difference in the QRS duration was found in the remaining 58 patients who had preexisting conduction abnormalities after intervention. In 174 patients without a preexisting permanent pacemaker, a pacemaker was implanted in 22% versus 13% of patients who underwent PTSMA (overall and without preexisting conduction block, respectively) and 10% versus 2% of patients with myectomy. The duration of baseline QRS was an independent predictor for the requirement of a permanent pacemaker (p <0.0001). Thus, **RBBB often develops after PTSMA and LBBB is very frequently produced by myectomy.** A possible requirement of a permanent pacemaker should always be considered before intervention when patients have preexisting RBBB or LBBB.

Amigo profe Dr Andres Ricardo Perez Riera PHD

Un caso de mucha importancia, y se va aclarando el panorama, al reseccionar el septo le interrumpieron la conducción de la rama posterior del la rama izquierda, en presencia de una hipertrofia severa del ventrículo izquierdo. Si hubiese cortado también la hemi rama anterior los potenciales de depolarización hubiesen equilibrado y los complejos tendrían que achicarse

Pero esto es un hemibloqueo posterior completo en presencia de una hipertrofia posterior y anterior

Con respecto a las ablaciones alcohólicas que Ud obtiene un bloqueo de rama derecha , según mi experiencia van acompañada con desviación del eje a la izquierda debido a un hemibloqueo ánterosuperior, porque esta rama septal irriga a ambas en el medioséptum

Pero. me parece que en algunos casos no ocurre este bloqueo. porque la rama derecha es irrigada, a veces casi exclusivamente por la primera marginal derecha y una arteria conal grande.

Extraordinario caso que me hizo meter la pata, sin datos clínicos y sin ECG's previos

Me parece que únicamente artificialmente se produce este patrón ECG en un niño No me imagino que alguna patología pueda dar dar este fenómeno de hipertrofia izquierda con hemibloqueo posterior. Pero en biología no digas nunca puede ocurrir, cualquier puede ocurrir, no existe 100% y nuestra experiencia es inductiva, es decir vemos 10 o 100 casos similares y sacamos conclusiones

Pero este caso es único y nuestra experiencia será deficiente

En fraternal abrazo

Samuel Sclarovsky

Hola Adrián: Bueno, sin datos clínicos fue resolver una adivinanza. La resección del tabique IV comprometió al sistema de conducción y al no tener agrandamiento del ventrículo derecho podemos plantear un HBP con BRI.

Repito lo que comenté con anterioridad y que seguramente se debe a la rareza del HBP: no recuerdo haber planteado nunca el diagnóstico de HBP con BRI en presencia de un ritmo estable (sólo en algún caso de aberrancia intraventricular muy exótica en latidos supraventriculares prematuros, pero nunca con los voltajes que muestra el ECG del garoto en cuestión). Ahora, en este caso de gran HVI, ¿qué otra forma tenemos de explicar la dirección del AQRS?

Un abrazo

Pablo A Chiale y Marcelo V Elizari

Andrés, Pablo y Samuel

Este tema me parece muy lindo, y la discusión muy interesante.

Pero no sé cómo se conectó el caso en discusión con los resultados de este estudio que compara septal alcohol ablation con miomectomía.

¿Qué tiene el ECG de este niño?

En mi comentario original dije: **me parece que no tiene signos de agrandamiento de VD, y puse LPFB como primer diagnóstico.**

A partir de ahí, hubo opiniones de LBBB, atypical LBBB, y agrandamiento del VD.

Ahora que sabemos que NO tiene agrandamiento del VD. ¿**Es posible que la miomectomía se haya llevado puesta parte del fascículo posterior?**

Hace un año publicamos el único caso en la literatura con miomectomía seguida por 20 años.

Se puede leer en:

Ramirez FD, Johri AM, Kafka H, Smythe J, Sanfilippo AJ, Simpson CS, Redfearn DP, Baranchuk A. A Post-Myectomy Heart: 20 Years Later. Int J Cardiol 2011;150:e59-e61

Si alguien quiere el PDF por favor me lo pide por vía privada.

Quiero aprender más de este caso, pero en la dirección del ECG!

Adrián Baranchuk

Adrián: en mi mail anterior prácticamente contesté a esa pregunta. Si no, ahora no puedo explicar la dirección del AQRS.... Vos sabés que vio el ECG María Amalia y pensó en un ventrículo único y no era una posibilidad alocada, porque en tales casos la dirección de las fuerzas eléctricas depende del sitio por donde transcurre el sistema de conducción. En

ellos, las ondas P son "monstruosas" y en este caso, el origen ectópico del impulso auricular, como dijimos nos inhabilitaba para que la semiología de la onda P ayudara en algo.....

SALUTE!

Pablo A Chiale

Pablo: los 2 emails salieron hacia el moderador en forma casi simultánea. Por eso el pedido de explicación.

Yo casi no he visto agrandamientos del VD sin repercusión en la AD, porque al ser una cámara más flexible, se dilata más rápido. Sabiendo que tenía 10 años, la posibilidad de patología embolígena era poca, o sea, que de haber agrandamiento del VD, la AD tenía que tener repercusión (por condición crónica).

Esa fue mi línea de pensamiento. Por eso mi insistencia, antes que se revelara la situación clínica, de que alguien (vos, ME, MAE) que explicaran porque consideraban, solo por el ECG, agrandamiento del VD.

OK, no lo tiene, o sea que la hipótesis de LPFB vuelve al ruedo, y obviamente, la hipótesis traumática post-quirúrgica es la más atractiva.

En el paciente que conté en el paper, hicimos un seguimiento ECG de 20 años, y luego de la miomectomía, el BCRI progresa, al igual que el prolongamiento del PR. Es muy interesante de ver que son fenómenos progresivos (ya que en el caso de HOCM, la enfermedad progresa a pesar de la miomectomía).

Un abrazo y gracias por el ejercicio mental.

Adrián Baranchuk

Mi opinion: Ritmo sinusal, la falta de presencia de sáptum en D1 y aVL suele ser vista en severas hipertrofias septales donde la anatomía del séptum genera esta imagen. Creo que es una HVI severa quizás en miocardiopatía hipertrófica. el desvío a la derecha es un hecho que no puedo explicar. Andres ¿tienes a Edmar Atik cerca? Solía hacer buenos diagnósticos en estos casos.

Emilio Marigliano