

Mujer de 38 años con ECG sugestivo de cardiopatía congénita – 2014

Dr. Carlos Ribas Meneclier

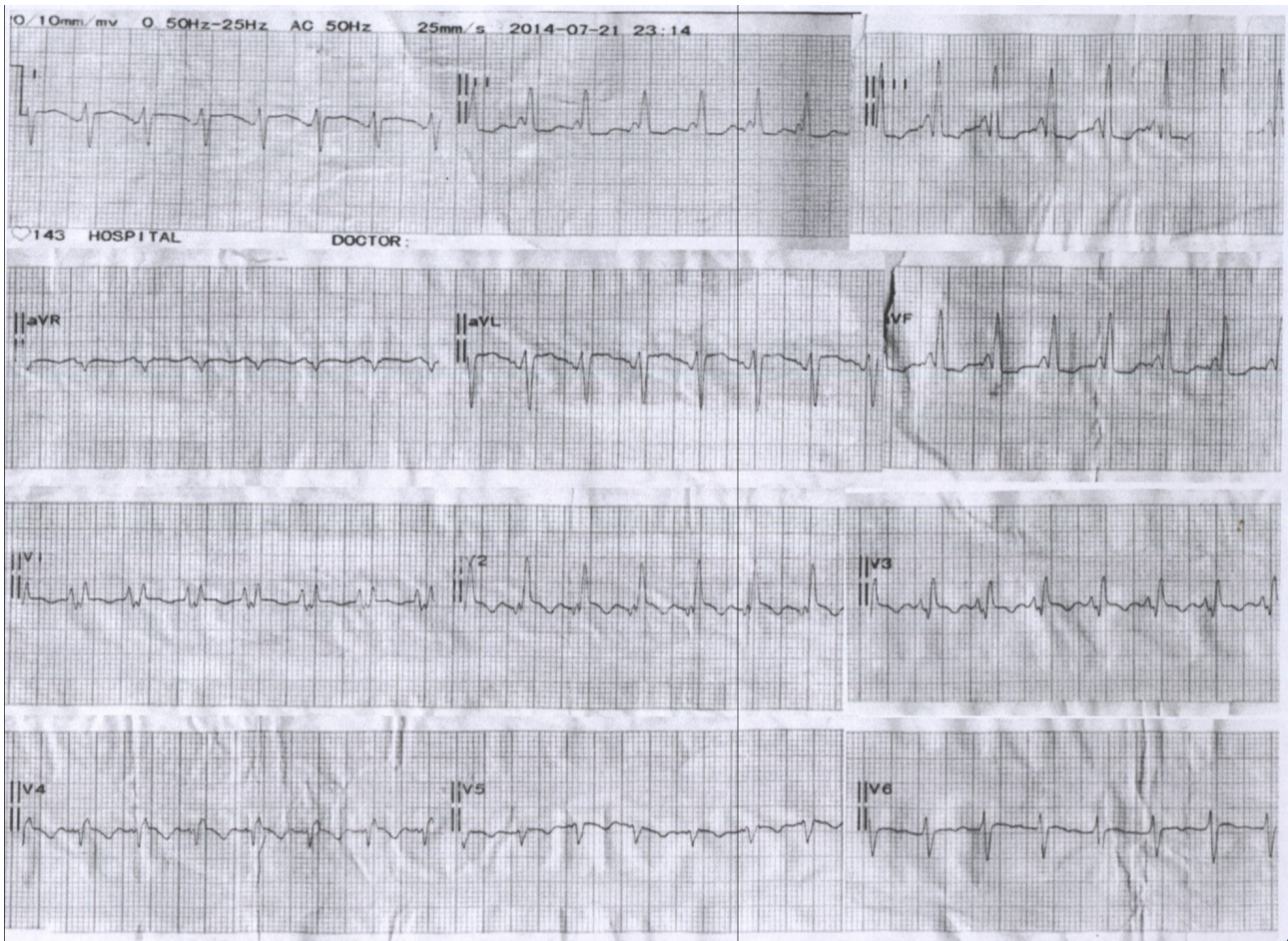
El Dr. Ribas Meneclier, pone a consideración este trazado, que a priori impresiona como una taquicardia regular de FC 150 aproximadamente. Parece haber un empastamiento inicial en el QRS.

Mujer de 38 años

¿Cuál es el ritmo?

Perdón por la copia

Carlos Ribas Meneclier



OPINIONES DE COLEGAS

Queridos amigos foristas, el ECG del Dr Ribas Meneclier es muy difícil de analizar pero de entrada diría que es un electro de una paciente que arrastra una enfermedad complicada. La onda P está muy desdoblada. En V6 se ve claramente que el P-R es de 160ms. El componente inicial de esta onda es negativo y el segundo componente es positivo pero muy próximo a la depolarización ventricular, haciendo sospechar un P-R muy corto con Wolf.

La primera fracción es de la aurícula derecha y la segunda muy probable de la izquierda. Este fenómeno de desdoblamiento de las ondas P se observa cuando existe una fibrosis severa del septo interatrial.

Los complejos ventriculares hacen sospechar una hipertrofia y dilatación del ventrículo derecho. La depolarización VD es muy ancha y desdoblada sugiriendo un ventrículo fibroso.

La baja altura de V1 sugiere una dilatación severa del ventrículo derecho.

¿Que diagnóstico pensaría en una mujer de edad media?

Descartaría hipertensión pulmonar, y severa.

Una miocardiopatía congénita o adquirida con severa dilatación del ventrículo izquierdo, con predominancia electrocardiográfica del ventrículo derecho.

El eco y MRI contribuiría mucho al diagnóstico final.

La discusión está abierta.

Un fraternal abrazo a todos los foristas.

Samuel Sclarovsky

Caros Foristas

Embora FC 150 acho que o ritmo é sinusal inapropriado con pre-excitação por uma via acesoria lateral esquerda

Adail Paixao Almeida

Buen día a todos

Este ECG está asociado a una miocardiopatía pero veo ondas P con morfología diferentes (última P en DIII) con variaciones del PR variable por lo que dudo que se trate de ritmo sinusal.

También se observa QT corto

La onda P y la derivación V1 sugieren HTP y la taquicardia sinusal parece compensadora por disfunción ventricular.

Un abrazo a todos

Dr. Cueto Floreal

Parece un ECG con una taquicardia sinusal (onda P + en II y +/- en V1) con una frecuencia un poco menor a 150 latidos X'. No se si es una taquicardia inapropiada ya que desconozco los síntomas del paciente. El primer componente de la onda P (aurícula derecha) tiene un voltaje muy aumentado. El intervalo PR me impresiona como corto (100mseg) y la parte final de la onda P se superpone al inicio del complejo QRS; este presenta una rotación horaria en el plano frontal y un eje en 120°, parece presentar un BRD con agrandamiento del VD. Mi primer diagnóstico en este caso sería una enfermedad de Ebstein con insuficiencia tricuspídea importante. Presenta un PR corto si además tiene un WPW no lo puede identificar por la superposición de las ondas.

Cordialmente

Julia Pons

A mi queridísima Dra Julia Pons: ¿Ud cree que un Ebstein se expresa con estas ondas P en especial en V1?

¿Podría ser que hay Ebstein con ventrículo derecho dilatado e hipertrófico?

Hace unos 33 años me encontré con un caso parecido de un joven de 35 años asintomático hasta que apareció con una insuficiencia cardíaca intratable.

El ECG era similar a este presentado. Al principio pensábamos que era un infarto crónico por las r/S muy pequeñas en V4,V5,V6, R altas en V2 y eje a la derecha con r/S DI AVL

La sospecha era de un infarto viejo en la cara apical, lateral baja y alta

El único método no invasivo que teníamos era echo de un modo, que no nos ayudó mucho.

No se descubrió enfermedad coronaria en el estudio coronariográfico.

En el estudio postmortem vimos el ventrículo izquierdo una fibrosis severa de la cara lateral y apical con coronarias completamente normales.

Por lo tanto yo sigo especulando en una enfermedad congénita genética o una enfermedad miocárdica del tipo de sarcoidosis, una enfermedad de Fabry ,es decir una enfermedad muocárdica infiltrativa con hipertensión pulmonar severa.

Un fraternal abrazo y la discusión está abierta

Samuel Sclarovsky

Mi queridísimo Dr. Samuel, en los Ebstein he encontrado ventrículos derechos chicos, grandes y/o hipertróficos dependiendo de dónde esté implantada la válvula tricuspídea y cuán insuficiente sea.

Este para mi es un ECG difícil de evaluar porque el ventrículo está preexcitado. Lo que si puedo afirmar es que la aurícula derecha está muy aumentada de tamaño pero no puedo ver la izquierda porque se superpone con el complejo QRS. Si uno estos hallazgos al de un eje desviado a la derecha me gusta como primer diagnóstico, un Ebstein.

Eso no significa que no esté equivocada. Igualmente en este momento no vamos a necesitar una necropsia para que realicen el diagnóstico. Desconocemos los datos de la anamnesis y del examen físico y el ECG es un estudio paraclínico que deberíamos usar a posteriori.

Muy afectuosamente

Julia Pons

Estimados Mestres Julia Pons e Sclarovsky e demais amigos do Foro

Penso como você, Júlia, sobre a possibilidade de Ebstein associada a pré-excitação, lembro a descrição comum de WPW no Ebstein é o tipo C com delta negativa em D1, AVL, V5, V6 (Escola de Rosenbaum), como neste caso e que tem padrão de BRD sem alargamento maior duração em AVL = 0,09s, com T invertido em todas precordiais - para padrão WPW seria apenas de V1 a V3.

Outra dificuldade que concordo com você é analisar friamente um ECG com apenas os dados do sexo e idade (femenino, 38 anos). Não é prática habitual ou método científico, embora estimulante.

Um bom domingo a todos.

Abraços respeitosos

Adail Paixao Almeida

El año pasado (3 de diciembre de 2013), se presentó en el foro un ECG similar en la que había una imagen de WPW y resultó ser un Ebstein. Llama la atención la sobrecarga auricular y ventricular derecha.

Saludos

Eduardo Quiñones

Esta fue mi opinion que le mande a mi colega santiagueño el 4-dic del ECG de su paciente

Frec 145 min, con eje qrs +110

Cambio brusco de voltaje QRS de V1 - V2 (signo Tranchesí- Peñaloza) expresión de sobrecarga auricular derecha severa.

Signos de sobrecarga ventricular derecha severa por presiones sistólicas elevadas casi idem a VI (todas las fuerzas se dirigen hacia adelante en plano frontal)

Ondas P no sinusales con signos de sobrecarga auricular derecha severa (P gigantes en VI) con eje a la derecha y arriba (+ EN AVR) que pueden deberse a TAQUICARDIA

AURICULAR EN UN PACIENTE CONPROBABLE DIAGNOSTICO DE: C. CONGENITA DEL ADULTO CON SEVERA HTP) FALLOT – EBSTEIN - HTP POR E.M

HTP 1ARIA O A OTRAS CAUSAS

En otro mail le manifesté que probablemente la repolarización auricular (onda Ta) puede modificar y alterar el PR, también el ascenso de R y hasta el segmento ST, simulando otras patologías

Seria de interés que nos envíes después antecedentes clínicos, Rx tórax , ecodoppler

Un gran abrazo
Juan José Sirena

Queridísima maestra (se ganó este título hace ya mucho tiempo) debo reconocer que 3 grandes cardiólogos experimentados han concordado en el diagnóstico de EBSTEIN

Me parece que la onda P grande que el Dr Sirena ve en V1 me parece que es la onda T
La Dra Julia Pons, Dr Adail P Almeida y el Dr Sirena están de acuerdo con Ebstein y WPW

Por lo tanto debo dudar de mi diagnóstico ya que estos grandes maestros concuerdan

No me cabe duda que el electro muestra una disminución de los voltages en V4, V5, V6 con un signo de remodelación hipertrófica en V1, V2.

Este patrón es muy similar a un infarto crónico de la cara apical y lateral baja y alta u otro preceso cardíaco que afecte a esta zona.

El ecocardiograma y el MRI es muy importante para confirmar diagnóstico.

Y si se confirma el diagnóstico de nuestros amigos, entonces diré muchas gracias por lo que aprendí de ustedes, queridos amigos

Un fraternal abrazo

Samuel Sclarovsky

Querido amigo Dr Juan Jose Sirena Ud tiene razón me había olvidado del signo de Tranchesi – Peñaloza. La aurícula derecha crece hacia la derecha y adelante impidiendo la expresión del septo derecho alto mientras que la aurícula izquierda crece hacia la izquierda y atrás dando la muesca esofágica.

Gracias por recordarme por este signo importante

Un fraternal abrazo

Samuel Sclarovsky

Estimado amigo Profesor Samuel

Siempre tengo presente cuando analizo un ECG lo que siempre ud dice

"no es esto, sino porqué es esto" Gracias por sus análisis y sus enseñanzas

Desde Santiago del Estero un doble caluroso abrazo (Hoy con 41 grados de temperatura)

Juan José Sirena