

Paciente de 24 años, asintomático con BAV 1° en ECG de evaluación de apto físico – 2012

Dr. Ricardo Paz

Paciente de 24 años. Asintomático. Oficial de policía. Presenta estudios para obtener el apto médico para realizar curso para fuerza especial de la policía, tipo GEOF en Santiago del Estero. Talla: 1.77. Peso: 70 kg. Realiza actividad física habitual. Juega al fútbol por ejemplo varias veces por semana. Serología de Chagas negativa.

¿Qué les parece?

BAV de 1° grado por lo menos de 0.26.

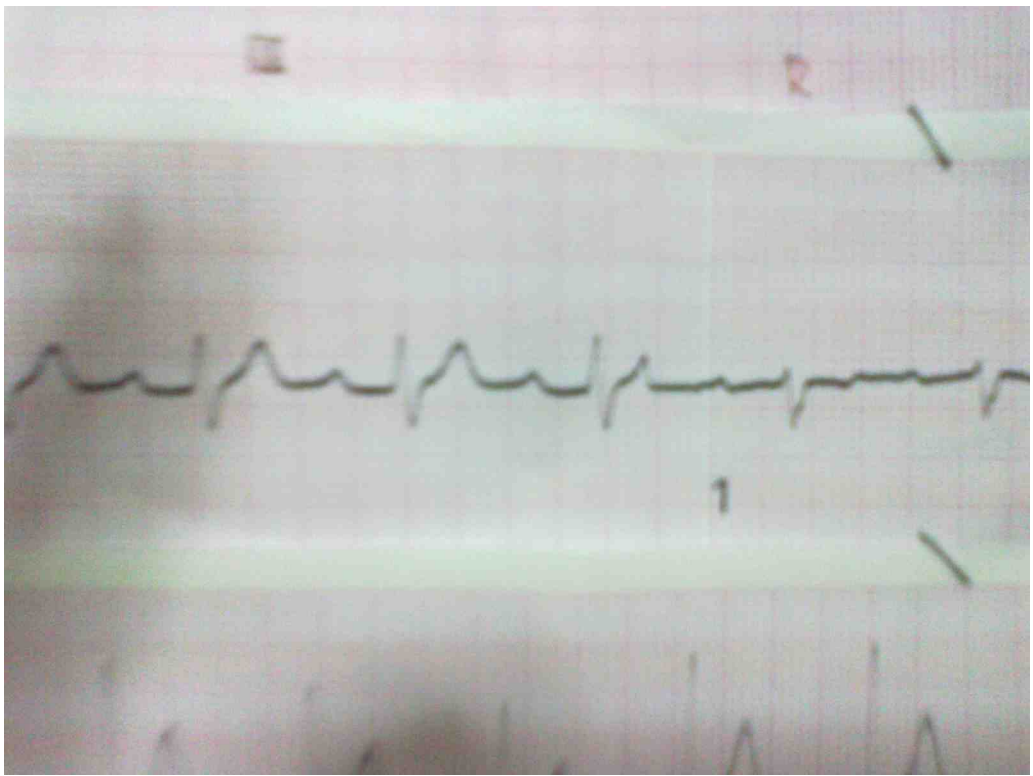
¿QRS fragmentado?

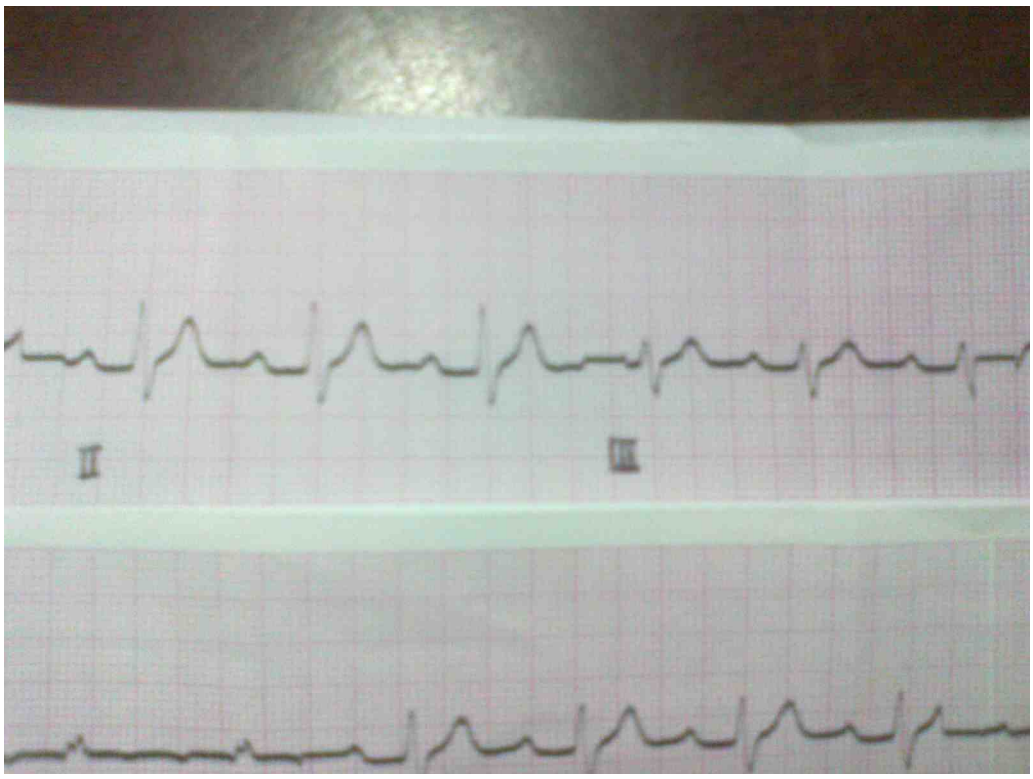
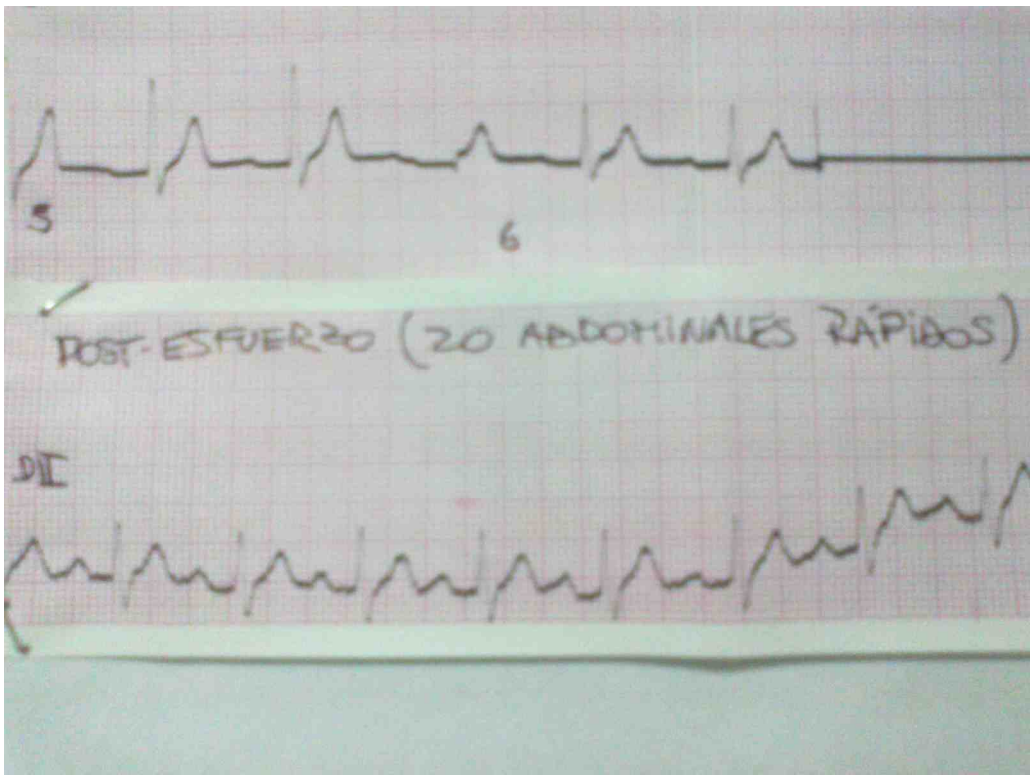
¿Le darían el apto para realizar el curso de policía de grupo especial?

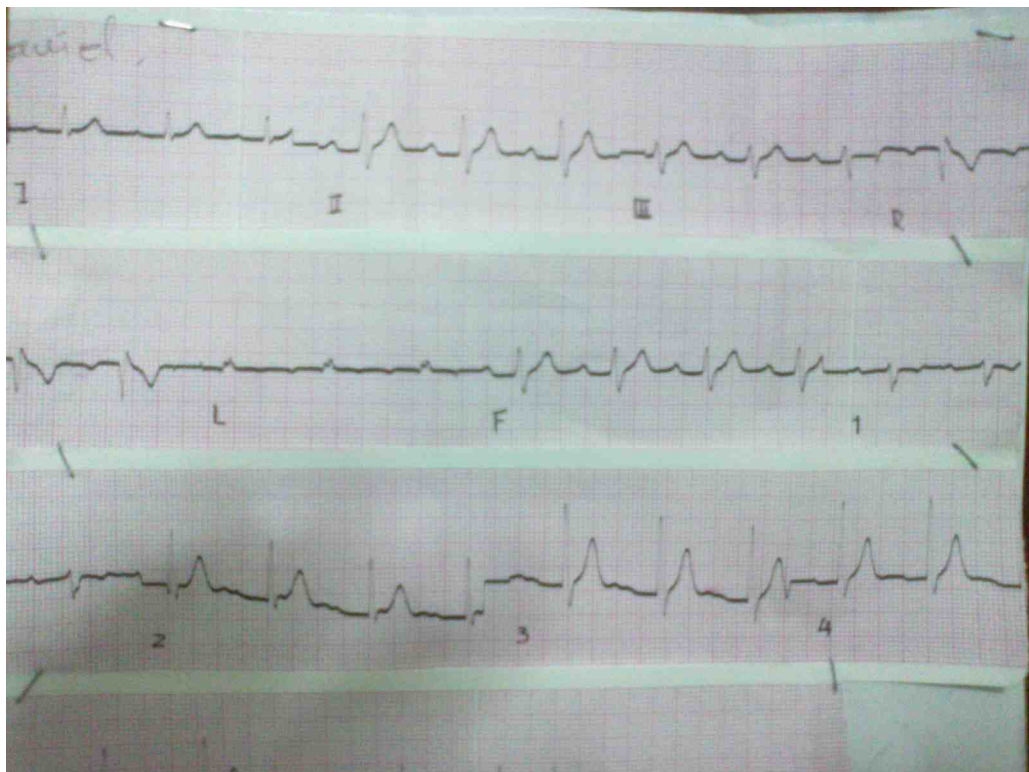
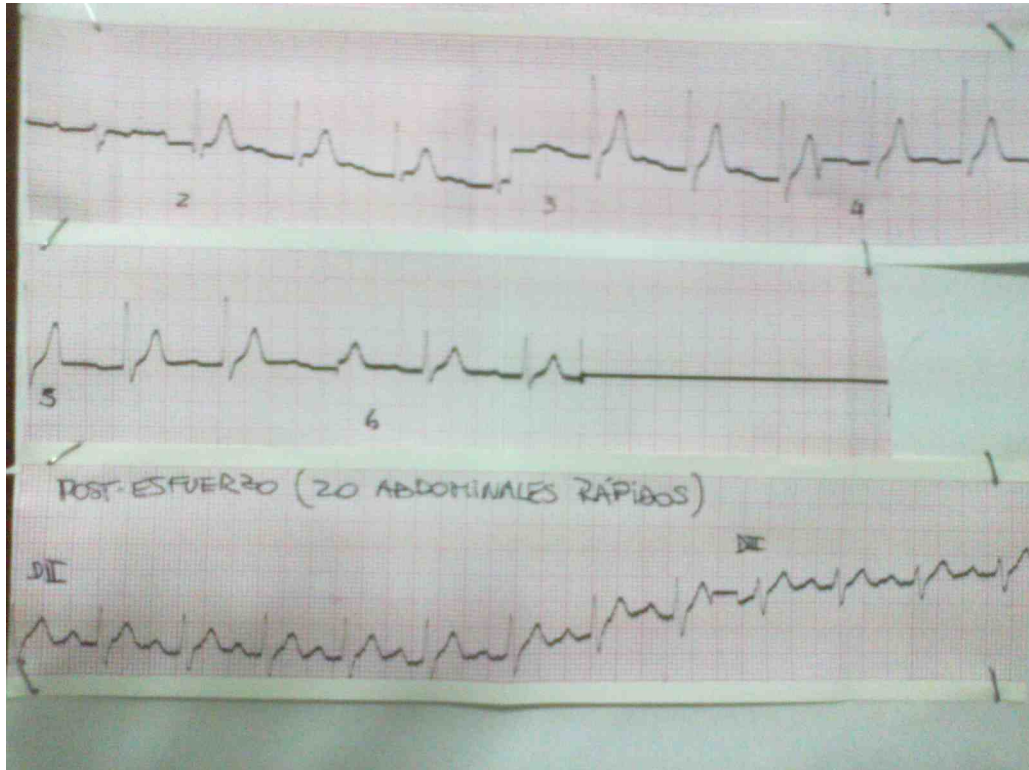
¿O pedimos estudios? ¿Ergometría? ¿Holter

Gracias.

Ricardo Paz.







OPINIONES DE COLEGAS

Hola Ricardo

Gracias por el caso. El ECG se ve muy mal.

1. Veo el BAV de 1er grado. Paciente asintomático.
2. El valor de fQRS en ausencia de enfermedad es algo NO investigado, así que NO tengo comentarios.
3. Le haría un ECO (a veces, como mostró aquí el Prof Elizari, estos ECGs pueden ser el resultado de una miocarditis secuelar, y si bien el ECo puede ser normal, si no lo fuera orientaría al diagnóstico).
4. Le haría una prueba de esfuerzo para valorar el punto de Wenckebach (es decir, cuándo -a qué frecuencia- el nodo AV responde con Wenckebach)
5. Le daría el apto y un curso de comportamiento anticorrupcion (JE!)

Abrazo santiagueño, me debes las empanadas, no me olvido...

Adrián Baranchuk

Protesto de manera vehemente contra el cobro en especies por una opinión en el FIA!!!!!!! En todo caso, que Adrián reparta las empanadas santiagueñas y no sea egoísta.....

Pablo A Chiale (QEPD)