

BAVC congênito em jovem com valvopatia reumática - 2007

Dr. Andrés R. Pérez Riera

Prezados amigos,

Encaminho 2 traçados de um jovem de 25 anos, motoboy, que acudira há 1 semana em meu consultório por episódio de pré síncope.

Este era o segundo evento, sendo o primeiro a aproximadamente 1 mês.

Estava assustado por sua profissão de motoboy.

O paciente trazia estes dois traçados anexos realizados em outra instituição.

Como antecedentes patológico, com 11 anos de idade teve dor no joelho esquerdo e articulação coxo femoral esquerda acompanhado de febre de 38,5°. Uma semana antes, havia apresentado artralgia no tornozelo direito. Foi atendido por um ortopedista, que o puncionara tendo sido negativa a cultura. Na oportunidade, ficou internado (20/09/1993) com diagnóstico de surto reumático com acometimento da válvula mitral (insuficiência mitral). O ecocardiograma da época revelou insuficiência mitral e aórtica de moderada repercussão. Foi medicado com corticóides, benzetacil e aspirina. O diagnóstico do problema congênito fora diagnosticado com 1 ano de idade no INCOR de São Paulo. Na ocasião não existia nenhum sopro.

No exame físico atual, pulso saltoes SS+++ tipo regurgitativo em foco mitral irradiado axila. Primeira bula com variação na sua intensidade, hipofonética e as vezes normo. Pulso venoso jugular em canhão eventual, frequência cardíaca lenta com 55bpm. Sopro meso sistólico +++/++++ na base da borda externa esquerda desde o segundo quarto espaço intercostal. Sopro diastólico ++ aspirativo em foco aórtico, desdobramento respiratório normal da segunda bulha, pressão de 140mmHg X 55mmHg.

Agradeceria opiniões sobre futura conduta.

Abraços.

Andrés R. Pérez Riera

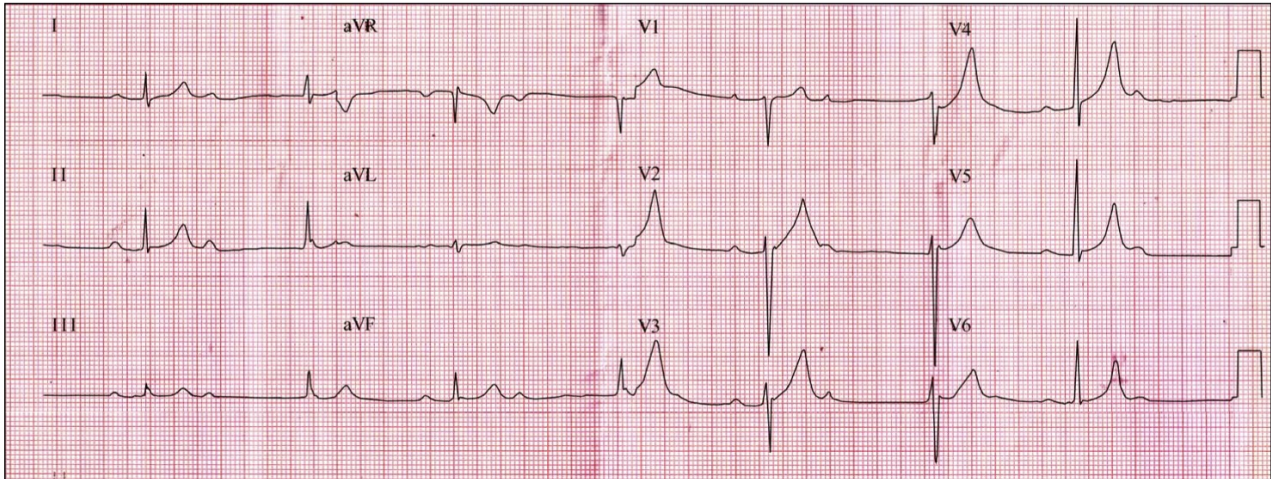
THIRD DEGREE AV BLOCK WITH HIGH OR HISIAN COMMAND (TYPICAL OF CONGENITAL FORMS)

Name: DAMP
Weight: 71 Kg

Sex: Male
Height: 1.75 m

Age: 21 y.
Date: 20/10/2003

Race: Caucasian



Clinical diagnosis: Congenital complete AV block.

ECG diagnosis: atrial HR: 81bpm, QRS duration; 78bpm, Ventricular command with a higher rate, narrow QRS complex QT: 604ms; QTc: 528ms; tall T waves, probably normal for age.

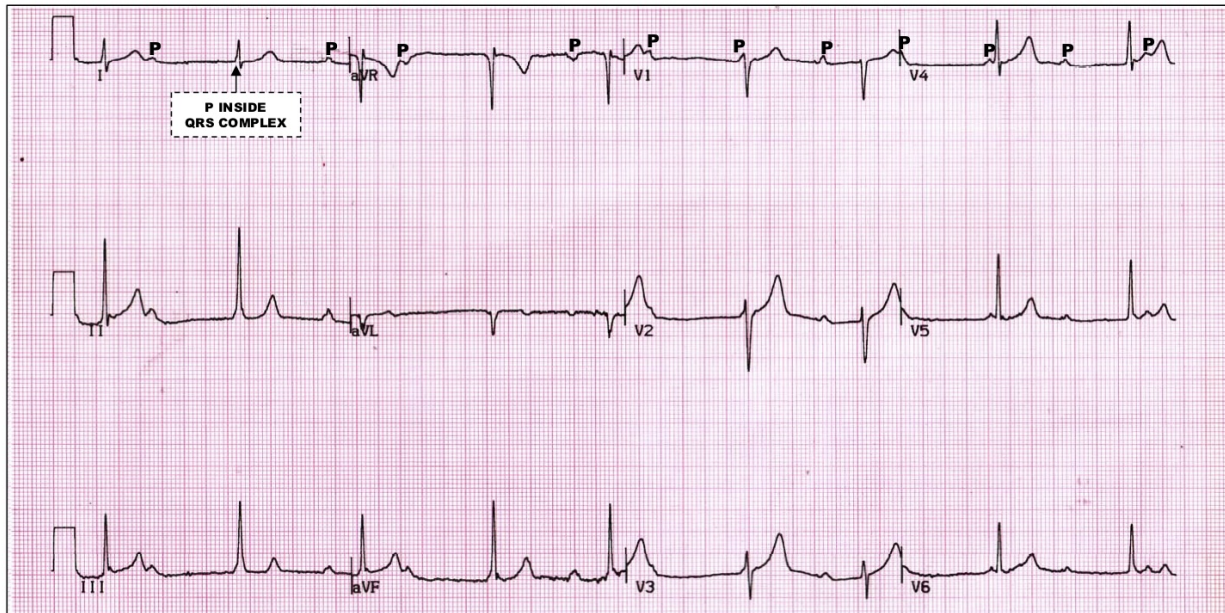
THIRD DEGREE AV BLOCK WITH HIGH OR HISIAN COMMAND (TYPICAL OF CONGENITAL FORMS) THE SAME PATIENT 3 YEARS LATER

Name: DAMP
Weight: 70 Kg

Sex: Male
Height: 1.75 m

Age: 24 y.
Date: 20/10/2006

Race: Caucasian



Clinical diagnosis: Congenital complete AV block.

ECG diagnosis: ventricular HR: 48bpm, QRS duration: 78ms, atrial HR: 81bpm.

OPINIONES DE COLEGAS

Cardiopatía reumática. Indicaría un nuevo estudio ecocardiográfico-Doppler color para definir la conducta respecto a la (s) valvulopatías. Lo más probable es que no haya seguido correctamente el tratamiento con penicilina.

En cuanto al bloqueo AV completo, obviamente se le deberá implantar un marcapaso definitivo. Hasta entonces, no me subo con el moto boy.

Saludos.

Luciano Pereira

Saludos a Todos: Este precioso ECG que nos envía el Estimado Prof. Dr. Andrés R. Pérez Riera sobre el que ya sabemos que es un BAVC congénito (QRS estrecho, y que estas formas generalmente con FC más elevada que los adquiridos, porque el foco del comando ventricular es hisiano), hay que considerar la relación que guardan con las cardiopatías congénitas (Transposición corregida de las grandes arterias de la base, defectos del Canal AV, CIA y CIV), por lo que hay que considerar exámenes de imagenología correspondientes (ECOcardiograma, por ejemplo, para comenzar), lo cual también nos ayudaría a dilucidar (por su muy probable F. reumática sufrida en su infancia): valvulopatías orovalvulares (lesión única por estenosis o doble lesión mitral; considerando que el ECG es un método de baja sensibilidad para el Dx de formas leves de EM); creo que su disociación AV no es del tipo sinusal/ventricular, sino auricular/ventricular, y quizás por esa razón, no se vean los signos electrocardiográficos de SAI; en esto último les agradeceré me ayuden con explicaciones pertinentes.

Tampoco veo signos electrocardiográficos evidentes de SVD (que en este paciente puede ser leve), excepto: ondas S profundas en V2 (vistas en el 1ero y 2do ECG), que según Taymor y cols (Taymor RC, et al. Circulation 1964:30:865-871): "se ha minimizado el desplazamiento posterior de fuerzas en el plano horizontal, un hecho frecuente y característico en la EM con SVD, lo que se traduce en un ECG con ondas S profundas en V2"), lo que hace al ECO de mucha más importancia para determinar la presión sistólica del VD y la resistencia vascular pulmonar.

Bueno, esto es lo que se me ocurre y he podido encontrar hasta ahora; también les agradecería me ilustraran sobre la sensibilidad de otros estudios imagenológicos que nos pudieran dar más luces en este caso,

Muchas gracias,

De Ustedes atte,

Dr. Ricardo Pizarro.

Hola a todos:

Me parece que se le debe actualizar el ECO Doppler y determinar la severidad de las valvulopatías pues no sería extraño que la Regurgitación Aórtica y Mitral pudieran influir en sus síntomas. Los diámetros del VI tanto sistólico como diastólico son importantes en la severidad sobre todo para la decisión de conducta quirúrgica.

Como ustedes ya habían expresado antes con el caso del Dr. Martorell los BAV congénitos tienen en general una buena respuesta cronotrópica. Tal vez los síntomas dependen más de la Valvulopatía y su repercusión que el BAV, per se.

Muchas gracias

Dr. Pablo Hurtado

Nicaragua