

Mujer de 43 años con preexcitación permanente – 2013

Dr. Pablo A Chiale (QEPD)

Querido Edgard: como he notado escasa actividad en los últimos días, envío estos trazaditos que me parecen interesantes para hacer trabajar un poco a las neuronas. Eso no quiere decir que nos olvidemos del drama que están viviendo nuestros compatriotas, sino que intenta ser una manera de dejar transcurrir algunos minutos con una mengua en la angustia que nos estruja el alma...

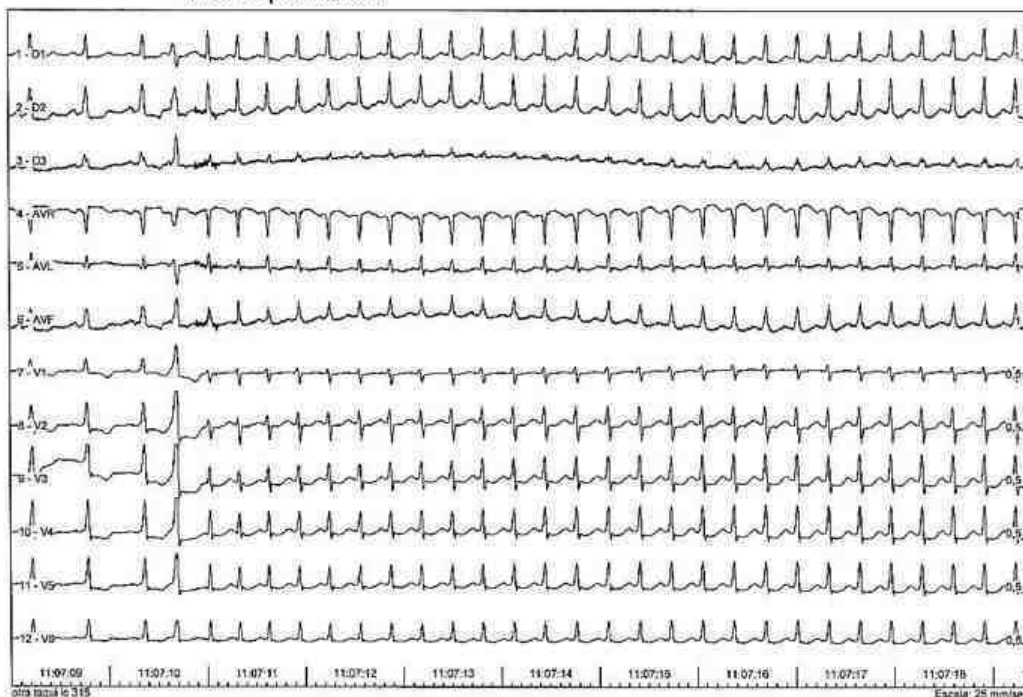
Un abrazo

Pablo A Chiale (QEPD)

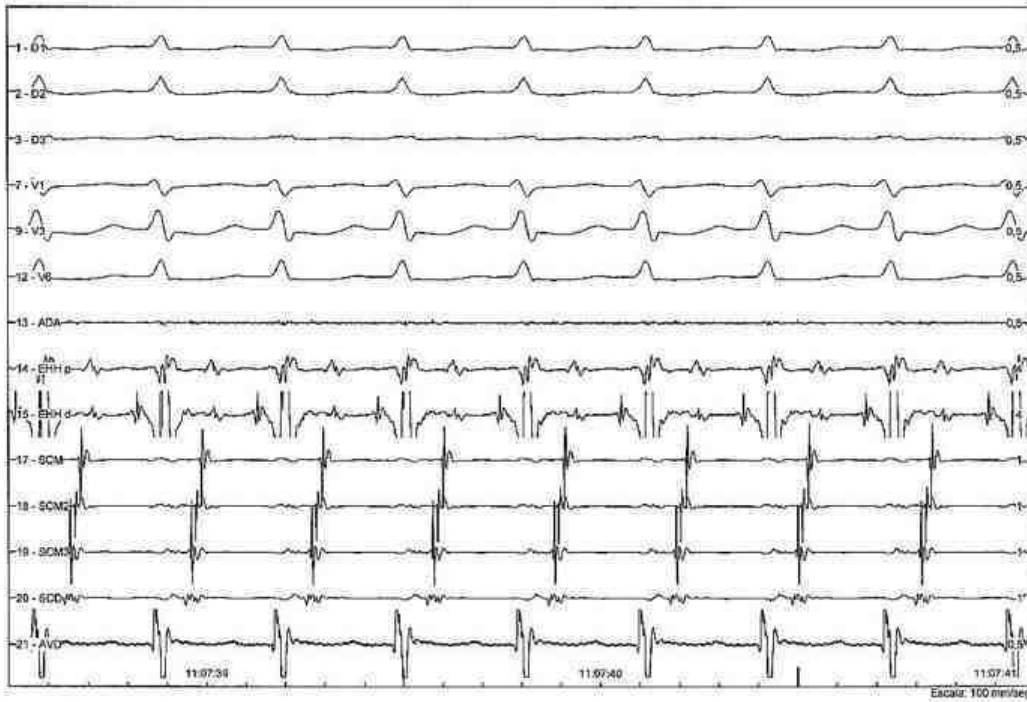
Pdta: una pregunta interesante para responder sin ayuda del último trazado (con electrogramas). ¿por qué mecanismo se interrumpe de manera espontánea la taquicardia con complejos QRS anchos? El resto es para entrar en clima....

- Paciente de sexo femenino de 43 años de edad, sin antecedentes clínicos de relevancia. Presenta palpitaciones frecuentes, rápidas, principalmente en el esfuerzo, acompañadas de sudoración y mareos (sin registro ECG de taquicardia).
- ECG: preexcitación permanente.
- Ecocardiograma: estructural y funcionalmente normal.

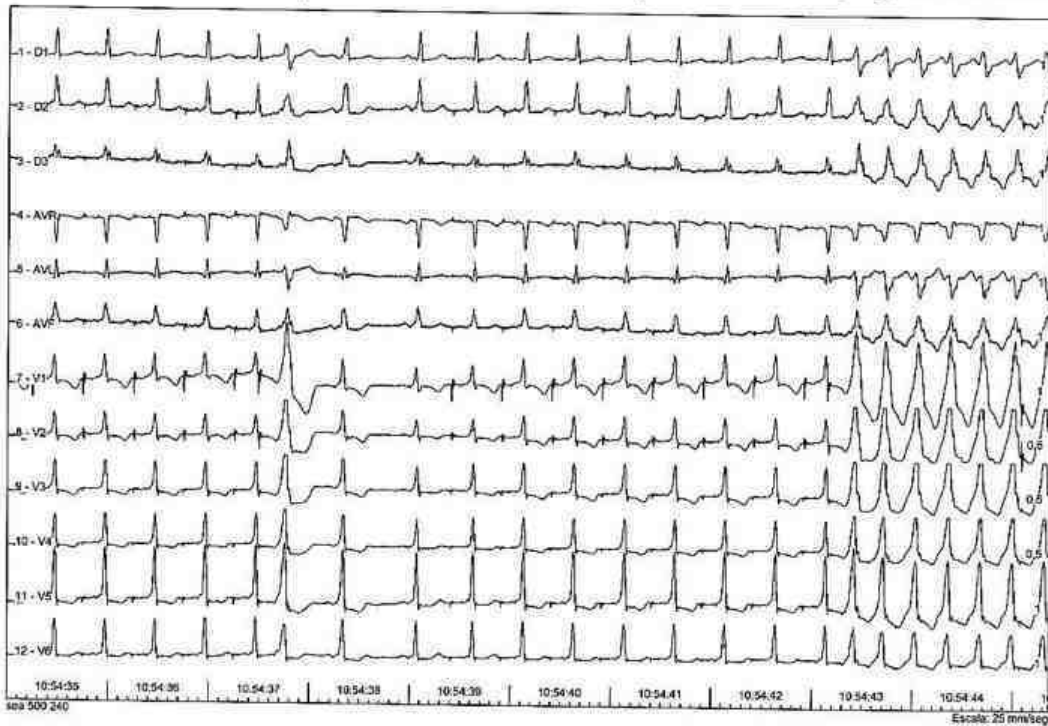
TPS espontánea



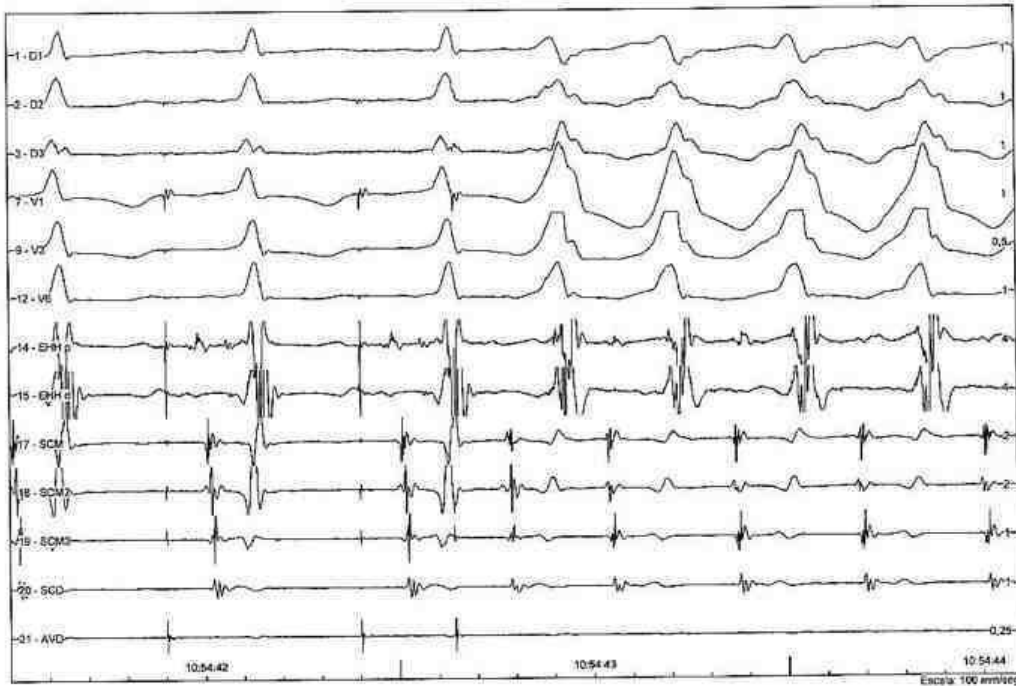
TPS espontanea c/electrogramas intracavitarios



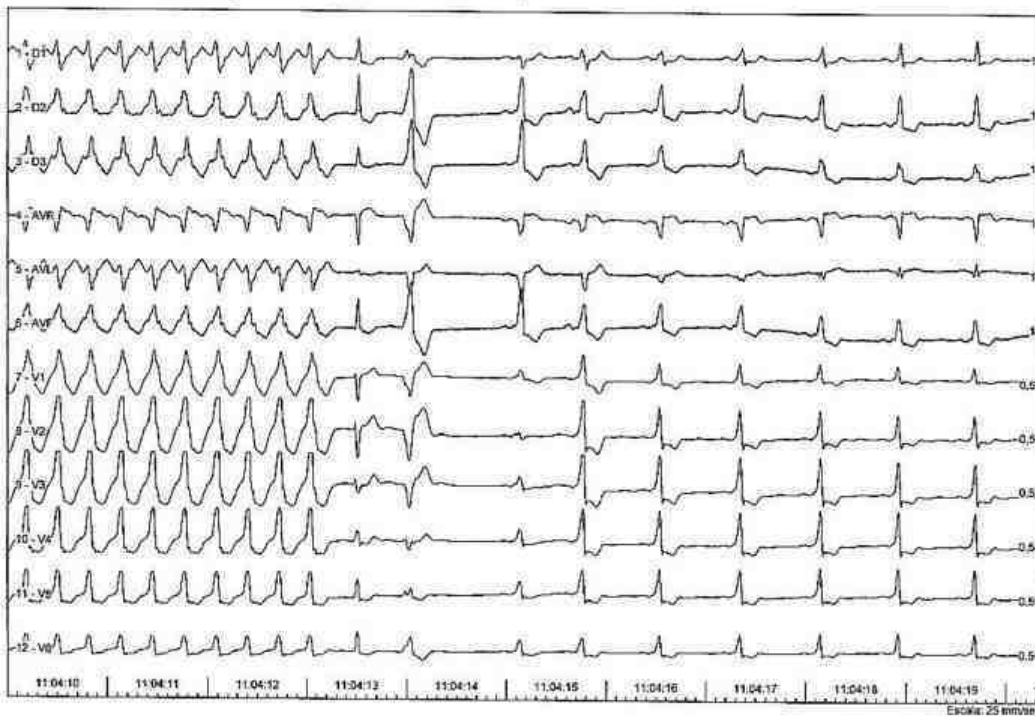
Taq con QRS anchos inducida por est.auricular programada



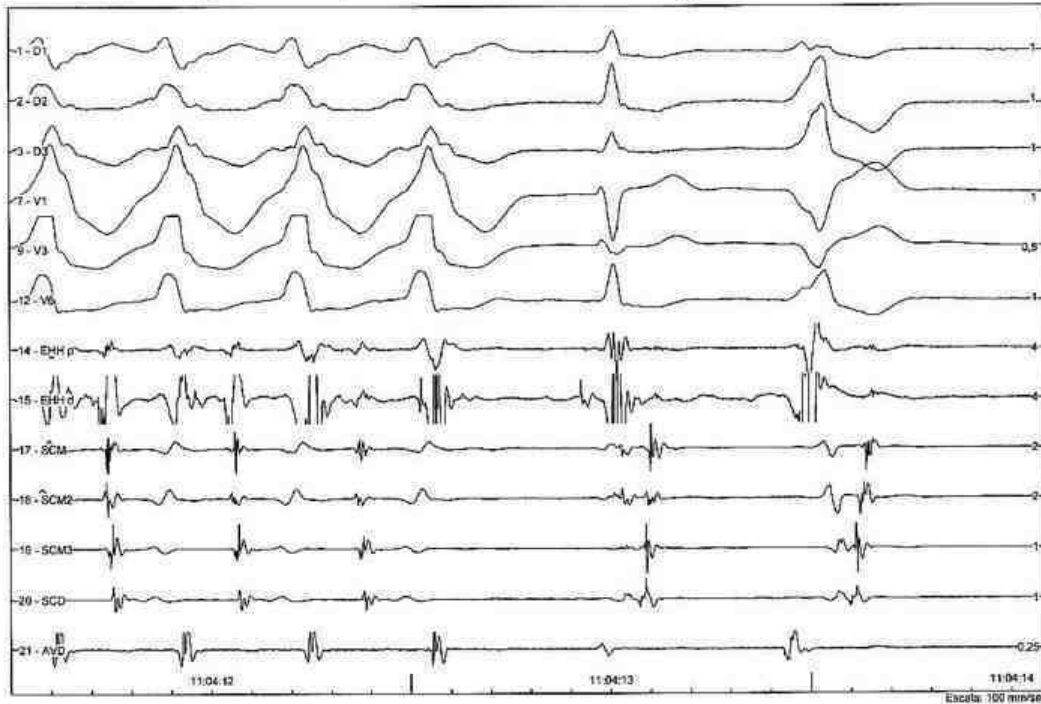
Iniciación de taq. Con QRS anchos c/ electrogramas



Interrupción espontánea de taq con QRS anchos



Interrupción de taq con QRS anchos c/ electrogramas



OPINIONES DE COLEGAS

Interesante, pero utilicé los electrogramas....

WPW

Taquicardia ortodrómica la 1era

La estimulación auricular induce, me parece, una taquicardia auricular con máxima preexcitación. Cesa espontáneamente, siguiente latido uno nodal de escape y luego uno ventricular, ambos con conducción retrógrada por la vía accesoria lateral izquierda.

Saludos

Jose Luis Serra

Hola José Luis: el tema es por qué cesa la taquicardia de manera espontánea y el mecanismo de esa interrupción creo que también nos da una clave para el mecanismo de la taquicardia con preexcitación máxima.

Saludos

Pablo A Chiale

O estoy muy lento y no veo algo más, o me sigue pareciendo que se indujo una taquicardia auricular (sólo sustrato en aurícula, rápida lo suficiente para prolongar intervalo A-H (la H se observa en algunos ciclos bien en el interior del QRS) e incrementar la preexcitación con respecto al basal. Termina, si bien sin enlentecimiento, sin cambiar los ciclos A-A, sin variar el A-V ni el V-A previo a la finalización. Y termina sin pena ni gloria ¿como una simple taquicardia auricular no sostenida?

José Luis Serra

Hola José Luis: dejemos un poco de tiempo para que otros puedan opinar. Por el momento creo que podríamos considerar otro diagnóstico, ya que existe una vía accesoria AV. Y creo que la terminación es sin pena y con gloria...en el sentido de que muy pocas veces se ve una interrupción así. El caso tiene otras complejidades; hay trazados que no puse, pero creo que lo más lindo está en los dos últimos trazados, sobre todo en el último, porque sin los electrogramas es imposible hacer el diagnóstico del mecanismo de la interrupción de la taquicardia. En este momento tengo a dos fellows revisando todos los casos de TPS por reentrada AV y nodal AV y estudiando de que manera se producen las interrupciones espontáneas. Por eso tomé estos trazados, que me parecieron muy lindos. Un abrazo y gracias por interesarte siempre en los casos que enviamos. Me gustaría la opinión del genial Barancha, porque creo que podría aportar tal vez alguna visión distinta a la tuya y a la mía ...

Pablo A Chiale

Estimado Dr Chiale.

Muy lindo ejercicio vamos a ver si logro hacer trabajar mis neuronas.

Tiene una preexcitación evidente en el ECG de superficie, cuando conduce la taquicardia supraventricular inicial es con QRS angosto, se inicia con una ESV e impresiona una taquicardia por reentrada intranodal.

Luego presenta una taquicardia con QRS ancho con conducción por la vía accesoria que finaliza con un latido sin conducción aberrante, pero el RR es contante por lo que interpreto es debido a agotamiento de la conducción anterógrada de la via accesoria, conduciendo por el NAV y luego EV que captura la auricula cortando el mecanismo de la taquicardia.

Le envió un abrazo

Martin Ibarrola

Interesante. No creo que sea tan inteligente pero intentaré. ¿Por qué se termina en forma espontánea la AVRT?

Si el His y el AV node se activan en forma retrógrada...el His que se ve es una extrasístole hisiana bloqueada que previene la conducción retrógrada y la tachycardia se termina. ¿Por eso mandó a los fellows a buscar mas pruebas?

Dardo Ferrara

Querido Pablo: un intento de explicación.

1- En el primer trazado se inicia una taquiarritmia con un extrasístole auricular con preexcitación máxima; apoyado en los electrogramas intracavitarios del 2º trazado impresiona una taquicardia ortodrómica por un haz lateral izquierdo (activación auricular más precoz en SCD) compatible con el ECG de superficie. Lo llamativo es que una extrasístole con máxima preexcitación genere una taquicardia ortodrómica, entonces dicho fenómeno podría explicarse por una doble fisiología nodal en donde la extrasístole encuentra el período refractario de la vía rápida lo que permite la mayor preexcitación pero la conducción por la vía lenta (muy lenta) desencadena la taquicardia ortodrómica, fenómeno similar a "una P con dos QRS".

2- Una situación similar podría explicar la interrupción espontánea de la taquicardia de QRS ancho; en el último latido de la taquicardia se observa una deflexión que no se visualiza en los latidos previos (canal de EHH) compatible con el electrograma de haz de His. Este se podría explicar si, durante la taquiarritmia la conducción VA se realiza por la vía "rápida", en ese último latido regresa por la vía lenta lo que genera que el latido siguiente lo encuentre refractario (la reentrada nodal no necesita de la A ni del V para cerrar su circuito) y es la única explicación que encuentro para que el latido siguiente presente un QRS angosto sin preexcitación. Luego aparecen un latido ectópico ventricular originado en VD y un ritmo sinusal con diferentes grados de fusión.

No crea que tanto enriedo apareció después de una copa malbec.

Un abrazo grande.

Jorge Juri

Hola Dardo y Martín: para mí se terminó la intriga....Yo también creo, como Dardo que hay una extrasístole del haz de His "oculta" que impide el paso del impulso que debía viajar en dirección retrógrada por el nódulo AV hacia las aurículas para seguir manteniendo el mecanismo de reentrada antidrómica.

Un abrazo para todos. Con respecto a la pregunta de Dardo: esto lo encontramos examinando los mecanismos por los cuales se interrumpen de manera espontánea las taquicardias supraventriculares por reentrada nodal Av o por vía accesoria. Es un tema que nos interesa porque es factible observar, además de cosas como esta, diferencias en las formas de finalización según el sitio y propiedades dromotrópicas de las vías involucradas, la participación de alternancia en los intervalos del ciclo, etc.

Hola querido Jorgito: quería saber si todavía seguís en "training". Evidentemente sí...Te gustó el casito eh...? Mandá Malbec para acá

Un abrazo

Pablo A Chiale

Buenas:

A mi no me parece que sea una TAV antidrómica y si una TA autolimitada conduciendo por la vía de manera anterógrada, provocada por la misma estimulación en atrio (probablemente reentrada intraatrial), que a su vez alcanzó el periodo refractario del NAV y eso explicaría la máxima preexcitación. El HA durante la taquicardia de QRS ancho parece ser bastante largo (Según mi ojímetro, se ve una señal de His dentro del V en el primer latido de la taquicardia y además en la inducción), lo que dejaría como camino retrógrado una vía lenta o intermedia??.

Si el latido de QRS estrecho al final de la taquicardia fuera una extrasístole hisiana que interrumpe la taquicardia, no tendría que anticiparse al ciclo de la misma para conseguirlo? (pregunta a los profes). Creo que la taquicardia atrial agotó, tanto la conducción por la vía, como por el nódulo sinusal. Luego si, le extrasístole nodal con conducción retrógrada por la VA izquierda, etc..

Muy lindo caso, gracias y espero el veredicto..

Fernando Vidal

(el cordobés en Dominicana)

Hola Fernando: si tu hipótesis es cierta...¿por qué mecanismo un latido anticipado del haz de His, que no va seguido por despararización auricular interrumpe una taquicardia auricular ? Sigo adhiriendo a la hipótesis de Dardo y de Jorge. Si quieres te envío otros trazados para mostrarte que durante la supuesta taquicardia auricular se produce un cambio muy brusco en el intervalo del ciclo, con gran prolongación del intervalo V-A y sin el más mínimo cambio en el grado de preexcitación auricular.¿Eso te sigue sugiriendo que se trata de una taquicardia auricular?

Un abrazo y muy bueno tu desafío ante nuestra postulación diagnóstica

Pablo A Chiale

Fernando,

1- el "concealed His extrasystole" ocurre al mismo tiempo de inscribirse el último latido de QRS ancho de la taquicardia antidrómica. El latido de QRS estrecho que sigue a la terminación es un "junctional beat" independiente.

2- La iniciación de taquicardia antidrómica requiere bloqueo anterógrado del AV node-His. Que el bloqueo anterógrado sea infrahisiano no descarta antidromic AVRT.

3- Una vía retrógrada lenta no puede ser descartada. Agree. el "A" más temprano en la iniciación parece estar en el CS proximal y no en el His catheter.

Dardo Ferrara. Saludos

(Santiaguense nacido en Córdoba, Casado con Mexicana y que vive en Seattle)

jeje, yo obvié mi vida en Brasil, ¿pero que lio no? Me decían que cordobeseaba el portugués

Concuerdo con lo del bloqueo del AV node His, pero...Pregunta: ¿no tendría que estar el AV del CS distal mucho más "pegado" durante la taqui de QRS ancho, si fuera una antidrómica? porque durante la TAV antidrómica claramente la vía está ahí (VA pegadito y hasta "vislumbrando" un braqueting próximo si se empujara más el CS) ¿Estará la conducción anterógrada de la vía más "adelante"? ¿pudiera explicarse así esto?

Gracias

Fernando Vidal

Estimado Pablo, si bien el 1er A-A de la taquicardia es mas corto que los siguientes y eso me hace un poco más difícil defender la taquicardia auricular, me pregunto como puedes demostrar que el último complejo ancho de la taquicardia, donde claramente se vé una H, esta sea por una extrasístole hisiana oculta.. ...podría ser solo movimiento del catéter que las previas Hs no se vean,... ya la última "A" de la taquicardia, sin cambiar el ciclo A-A es diferente a las previas y a su vez similar a la del latido de escape nodal que se ve luego de la taquicardia, donde la H se vé también claramente. Pregunto....¿esta taquicardia fue sostenida? ¿Hicieron maniobras de estimulación para corroborar el mecanismo?

José Luis Serra

Hola José Luis: la activación auricular retrógrada depende del pasaje del impulso vía His > Nódulo AV y el potencial de His debería estar enmascarado dentro del QRS aberrante preexcitado; ergo: el His que se ve está claramente anticipado y crea refractariedad impidiendo el ascenso del impulso hacia la aurícula por el nódulo AV. El latido siguiente es también de origen unional con un claro potencial del haz de His precediendo al complejo QRS ANGOS, COMO CORRESPONDE Q

Hola José Luis: la activación auricular retrógrada depende del pasaje del impulso vía His >Nódulo AV y el potencial de His debería estar enmascarado dentro del QRS aberrante preexcitado y de hecho no se lo observa en ningún latido precediendo a la interrupción de la taquicardia; ergo: el His que se ve debe estar anticipado y por ello crea refractariedad impidiendo el ascenso del impulso hacia la aurícula por el nódulo AV. El latido siguiente es también de origen unional con un claro potencial del haz de His precediendo al complejo QRS angosto (un hecho también sugestivo de que en el latido precedente hubiese una extrasístole hisiana oculta), como es dable esperar aún en presencia de preexcitación ventricular, con conducción retrógrada por ambas vías, después del cual se observa un latido ectópico ventricular que conduce retrógradamente por la vía accesoria. Tendría que repasar el estudio para ver si hubo muchos episodios que terminaron de igual manera. De todos modos, los datos que proporcioné creo que no dejan dudas de que se trata de una taquicardia antidrómica y que tiene una forma muy especial de finalización.

Tampoco se si hubo interrupciones de la taquicardia con extraestimulación ventricular. Veré si puedo recuperar más elementos del estudio y te los remito.

En este momento estamos reevaluando todos los casos que tenemos registrados con TPS por reentrada AV o nodal AV con interrupción espontánea de la arritmia. Hemos hallado una variedad de mecanismos y hasta ahora, éste caso es el único en el cual vimos un fenómeno así. Es notable que participe en la mayoría un mecanismo de "fatiga de la conducción" (para nosotros: prolongación del período refractario frecuencia y tiempo-depediente) que se manifiesta por prolongación gradual del tiempo de conducción en la vía anterógrada lenta de la TRIN o del nódulo AV en las TPS por vía accesoria, pero ocurre como bloqueo Mobitz II si se produce en la vía accesoria o en la vía retrógrada "rápida" de la TRIN. Además, hemos visto fenómenos de bloqueo de periodicidad variable en circuitos de TRIN, con alternancia del intervalo del ciclo tanto en ella como en las TPS por vía accesoria. Esto siempre sucede en el nódulo AV, creemos que por conducción alternante en dos vías anterógradas nodales, etc, etc. De modo que pretendemos demostrar que la mayoría de las interrupciones espontáneas de las TPS reentrantes se deben a la presencia de una electrofisiología peculiar en el nódulo AV con su clásico comportamiento de respuesta lenta, pero también en las vías retrógradas rápidas y en las vías accesorias (cond. retrógrada) por existencia de respuestas rápidas "deprimidas". No hemos visto interrupción espontánea de una TPS antidrómica, que en los pocos casos que tenemos, siempre ocurrió en la vía retrógrada del circuito.

Un abrazo y gracias por estimular el análisis y la discusión de este caso, que considero es útil para ilustrar a los más jóvenes sobre las complejidades que encierra el análisis del mecanismo de muchos fenómenos que observamos cotidianamente en el laboratorio de electrofisiología.

Pablo A Chiale

Querido Edgard: debo pedir disculpas por enviar un mensaje inconcluso a José Luis. Estaba escribiéndolo en el hospital, mientras me preguntaban más de una cosa a la vez y se ve que toqué un botoncito que hizo que se enviara ese mensaje.

Un abrazo

Pablo

Edgard: hubo un error en el mensaje que le envié a José Luis.

Donde dice:

No hemos visto interrupción espontánea de una TPS antidrómica, que en los pocos casos que tenemos, siempre ocurrió en la vía retrógrada del circuito.

Debe leerse: No hemos visto interrupción espontánea de una TPS antidrómica **en la vía accesoria**, que..etc,etc.

Gracias. Se ve que hoy estuve desafinando bastante....

Un abrazo

Pablo A Chiale

