

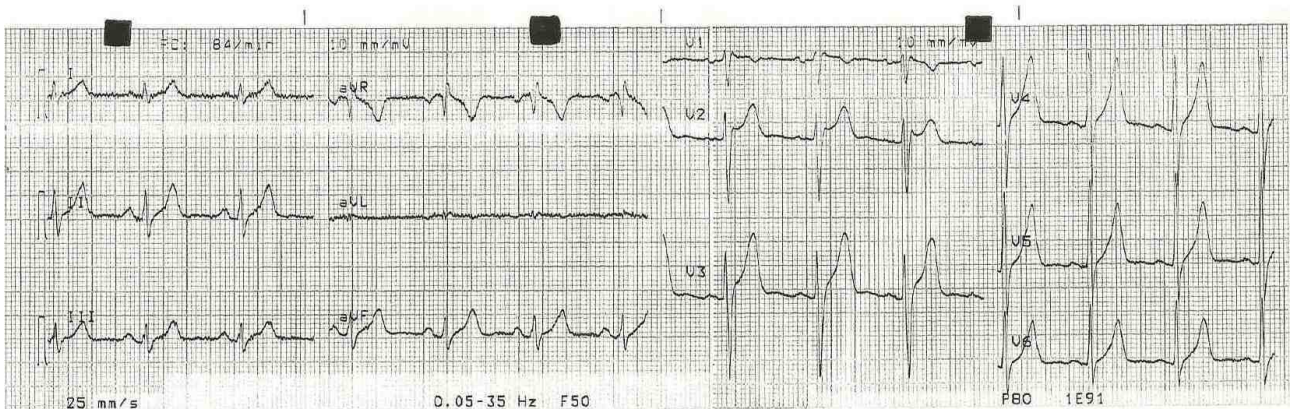
Paciente asintomático de 24 años: ¿tiene o no un síndrome de Brugada? - 2012

Dr. José Fuentes Oro

Estimados. Adjunto ECG de un paciente de 24 años de sexo masculino que concurre a la consulta por una evaluación prequirúrgica para una intervención de reparación de ligamento cruzado de rodilla derecha.

No tiene antecedentes de enfermedad cardiovascular; es totalmente asintomático y presenta el ECG que adjunto.

Mis dudas son: ¿es o no un síndrome de Brugada?



Dr. Jose Fuentes Oro

OPINIONES DE COLEGAS

Estimados amigos

Este ECG no corresponde a un Brugada: es un BIRDHH

Mauricio Rondon