

# Paciente femenina de 17 años con disnea progresiva – 2015

Dr. Carlos A Soria

Hola Edgardo y los profesionales del Foro de Arritmias;

Traigo este caso para compartirlo con Uds;

Se trata de una srta de 16 años (que en realidad cumplió los 17 años este Lunes 28/9/2015);

Se interna en nuestro S. de Cardiología para estudios y evaluaciones cardiológicas y clínicas;

Ella consultó en fines de Julio en otro Hospital, llegando allí por disnea, edemas de ambos m. inferiores, algo de palpitaciones, coloración no habitual de labios y uñas;

Su disnea es de reciente aparición, ya que por Anamnesis, no hay antecedentes de Disnea de comienzos de este año, como tampoco de años anteriores. Su disnea comenzó siendo I y se fue incrementando de forma tal que le impedía caminar mucho y asistir a su colegio.

Un médico de campaña, ya que ella vive en lugar semidesértico de nuestra provincia y alejado de grande poblaciones, es ese médico clínico, que al revisarla le detectó un soplo, y ante los otros elementos como la Disnea, los Edemas y los otros síntomas y signos que he mencionado, es que la deriva a un Hospital cercano a nuestra Capital y allí es evaluada por cardiólogo, quedando internada.

Una vez que se realiza allí Rx de Torax, ECG, Holter y Ecocardiog., es derivada a nuestro Servicio de Cardiología a fin de completar otros estudios que paso a paso les voy a ir informando:

Ingresa a nuestro Servicio el día Lunes 21 de Setiembre/2015

La recibo en mi sala:

El ex. físico es el siguiente:

Pte delgada, piel morena, longilínea;

Eupneica, acianótica y anictérica;

TA 95/65; No ingurgit. Yugular;

En cuello no se observan latidos patológicos como tampoco en su tórax;

R1 levemente hipofonético con un SS que llega hasta la mitad de la Sístole y que no se puede apreciar si es un soplo originario en la Valvula Mitral o que es de la Tricúspide que se irradia al área Mitral y desde allí a la punta. En foco Mitral no hay otro evento; ni R3 ni R4; tampoco se auscultan los fenómenos auscultatorios de una EM;

Tanto en AAO como en AP se auscultan los ruidos R1 y R2 un poco amortiguados en su intensidad; es decir se auscultan bien pero poco intensos más aún en una paciente con tórax delgado. En AP se ausculta un muy leve soplo sistólico (que es irradiado desde otro Foco) y el R2 Pulmonar se ausculta no aumentado de intensidad;

En Foco Tricuspidéico se ausculta muy bien y de mayor intensidad el soplo aquel del área Mitral.

No frémitos ni Frotos;

Los pulsos periféricos son simétricos y bien palpables; por su palpación se descarta Coartación de Aorta;

Miembros inferiores sin edemas;

Palpación del Hígado: No hepatomegalia pero sí con algo de resistencia a la palpación;

HD: Insuficiencia cardiaca de reciente aparición;

I Tricúsídea + IMitral de etiologías a determinar;

Aquí les dejo para que observen éste ECG que es muy interesante.

No se los colegas del Foro, pero este trazado pocas veces los he tenido en la mano; es uno de aquellos ECG en los cuales llama la atención dos cosas;

las "terribles ondas P" y las profundas ondas Q de la cara inferior;

Estoy seguro que algunos de Uds. elaborarán un Diagnóstico Electrocardiográfico mas aproximado que el mío;

En mi opinión, me animo a decir que Electrocardiográficamente se observa

1) un importante agrandamiento de las Ondas P; y probable acortamiento del PR;

2) una probable sobrecarga Vs Hipertrofia del VI;

En el próximo mail les enviaré el resultado de los otros estudios: Ecocardiogr.; Laboratorio; y otros;

Saludos;

Carlos A Soria

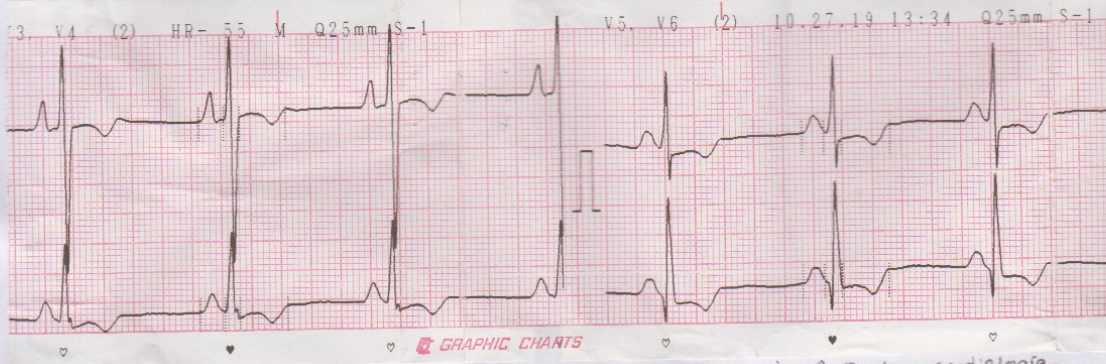
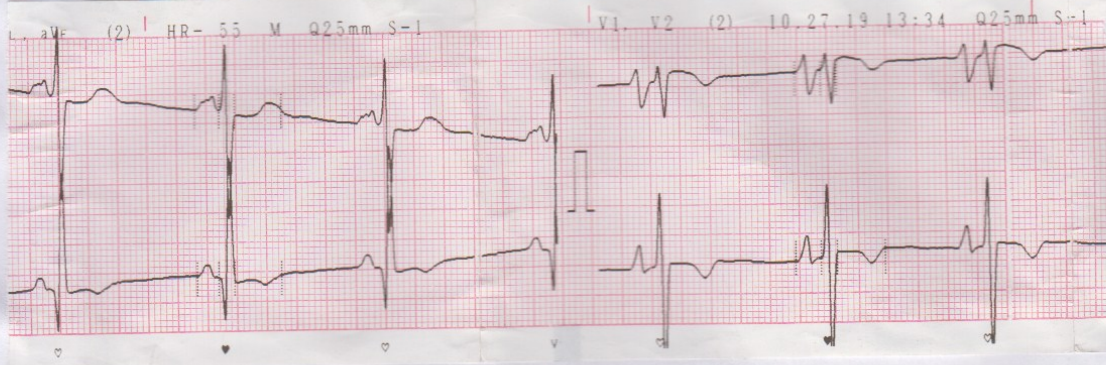
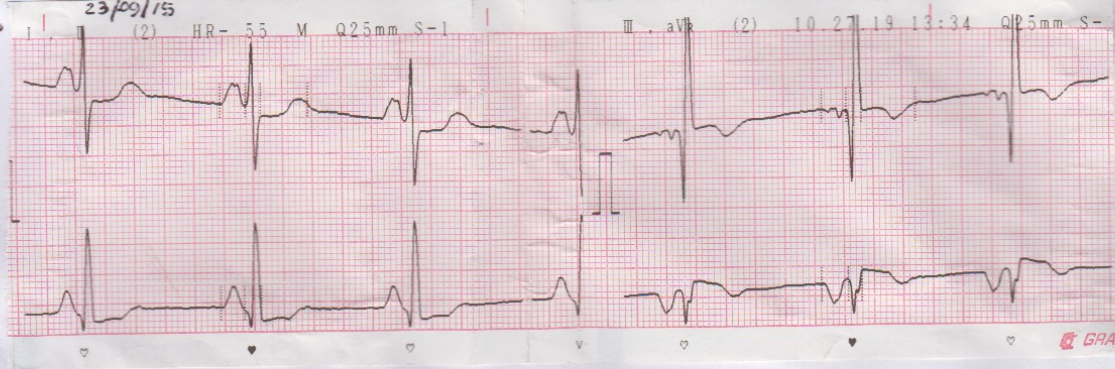
Médico cardiólogo

Htal Dr. G. Rawson

San Juan

DR. 47 años Servicio Cardiología - Htel Dr. G. Rawson - San Juan - Arg.

23/09/15



Dr. Carlos A. Soria - cardiología -  
Htel Dr. G. Rawson - San Juan - Arg

## OPINIONES DE COLEGAS

Disculpen mi intromisión, pero deseo aclarar algunos puntos en el examen físico

*En cuello no se observan latidos patológicos como tampoco en su tórax;*

*R1 levemente hipofonético con un SS que llega hasta la mitad de la Sístole y que no se puede apreciar*

*si es un soplo originario en la Valvula Mitral o que es de la Tricuspide que se irradia al area Mitral y desde allí a la punta*

Si el soplo es tricuspídeo, debería tener onda V sistólica en el pulso venoso

Si el soplo es mitral debería ser holosistólico, el PVM es el único que tiene comportamiento Protomesosistólico

Los soplos tricuspídeos, no se irradian hacia la mitral, ya que su trayecto de flujo es hacia la AD

*Tanto en AAo como en AP se auscultan los ruidos R1 y R2 un poco amortiguados en su intensidad*

Si R1 está amortiguado, o de menor intensidad, esto puede ser visto en la Insuficiencia mitral

ECG con evidencias de SS de VD con morfología S1,Q3 T3 con dilatación biauricular

Deben descartar sobrecarga aguda de presión del circuito derecho .¿TEP?

**Dr Mauricio Rondón**

Estimado Carlos:

Esta paciente presenta una onda P denominada Himalaya que se asocian a miocardiopatía hipertrofica y/o miocardio no compacto que presentan muy mala evolución por muerte súbita generalmente por bloqueo AV.

En este caso en particular se observa una miocardiopatía hipertrofica biventricular. Los soplos que presenta la paciente puede ser por obstrucción al tracto de salida del VI; para ello habría que realizar maniobras de Valsalva y/o de insuficiencia tricúspidea (aumentaría con la inspiración profunda).

Atte Isabel Konopka

---

Con respecto del caso del del Dr. Soria

Primer diagnóstico Ebstein disease

Segundo diagnóstico: Hipertension pulmonar idiopática severa con dilatación del ventrículo derecho

Un fraternal saludo

Samuel Sclarovsky

Solo por arriesgar (y hacerlo divertido), con datos de ECG y examen físico:

Adolescente con disnea progresiva, Cardiopatía probablemente congénita no cianótica. Corazón "chico" no hiperdinámico. Soplo probablemente tricuspídeo. ECG con agrandamiento auricular derecho y probable preexcitación. Pienso en anomalía de Ebstein. Por suerte existe la ecocardiografía para confirmar la sospecha.

Saludos cordiales y buena jornada.

Alejandro Oria

---

Caso interesante también el del Dr Soria.

A los comentarios previos de que tiene:

1. Ondas P gigantes (tipo himaláyicas)
2. Ondas P Bimodales con un componente mayor de la AD
3. Se observan algunos latidos con patrón de preexcitación tipo Wolft-Parkinson.White
- 4- Cuadro clínico de disnea progresiva

La primera opción diagnostica sería pensar en una ANOMALIA DE EBSTEIN.....menos probable una enfermedad de UHL....los datos de imágenes ECCOCARDIOGRAMA TAC MULTICORTE O RNM no ayudaría a confirmar el DX, la Miocardiopatía No compactada (MNC) es menos probable que presente este patrón electrocardiográfico aunque es una entidad que estamos aprendiendo conocer.

Gracias

Solon Navarrete

Estimados

Mi opinion DEL ECG

1- sobrecarga auricular derecha

P con aumento voltaje, puntiaguda,

signo de TRANCHESI - PEÑALOZA En v1 (QRS de bajo voltaje en V1 con aumento abrupto del mismo en V2)

2- sobrecarga auricular izquierda

Onda p mellada, bimodal con aumento duración en 120 ms

3- sobrecarga ventricular derecha moderada - severa con presiones casi simil VI (80 - 100 mm hg aumento de R en V2 con T - y de S en V6

indirecto Q profunda en V5 V6

en contexto de la clínica me orienta a diagnóstico de :

1- cardiopatía reumatica: doble lesión mitral (estenosis mitral + insuficiencia mitral reumática

2 ondas P gigantes orientaria a Ebstein, pero claro no es, al tener SAI

Por último: la auscultación descripta puede ser de una IM.

un roulemant diastólico por estenosis mitral con estetocopio sin campana

es difícil al ser de una tonalidad grave y de baja frecuencia y lo tragamos últimamente una reflexión, con la hipertecnología nuestro oído ha sido desplazado o atrofiado

Una Rx Tx y un ecodopler son la regla para confirmar o descartar

Saludos cordiales

Juan José Sirena

Estimado colega: onda P agrandada que está indicando una HP debida a una insuficiencia en la válvula tricúspide, anomalía de Ebstein. esta onda indica una sobrecarga biauricular.

Saludos

Eduardo Quiñones