

# **Jovem 23 anos de idade assintomático, cujo pai tem um padrão de Brugada tipo I - 2014**

**Dr. Raimundo Barbosa Barros**

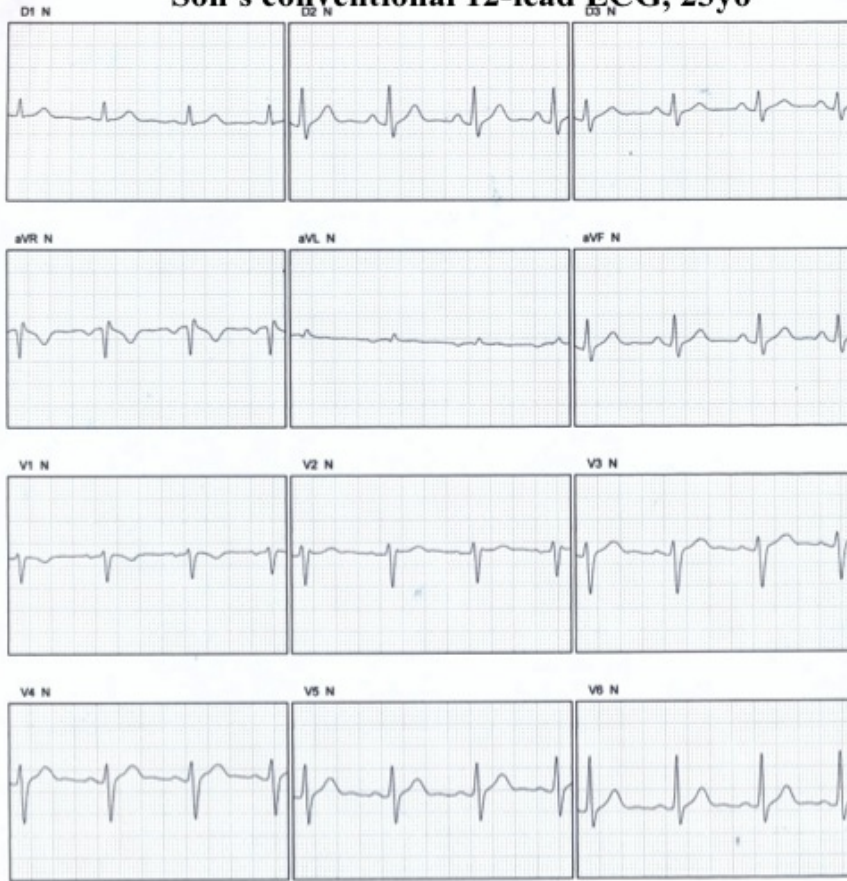Maestro gostaria de ouvir a opinião dos especialistas sobre este caso.

Trata-se de um jovem de 23 anos, assintomático. Seu pai era portador de um ECG com padrão Brugada tipo I espontâneo. Há 7 anos, quando tinha 54 anos, foi implantado um cardiodesfibrilador automático como prevenção primária, uma vez que era assintomático, porém apresentava um padrão ECG Brugada tipo I e relatava ter um parente de primeiro grau jovem com morte súbita (um primo com 41 anos). Além disto, o estudo eletrofisiológico com protocolo adequado resultou em indução de taquicardia ventricular polimórfica e fibrilação ventricular). Apesar do filho apresentar um padrão eletrocardiográfico trifásico tipo bloqueio incompleto do ramo direito considerado “benigno” por possuir ângulo beta fechado (agudo) e duração da base do triângulo do ângulo  $\beta$  a 5 mm do ápice  $< 4$  mm, estaria indicado um teste provocativo com ajmalina?

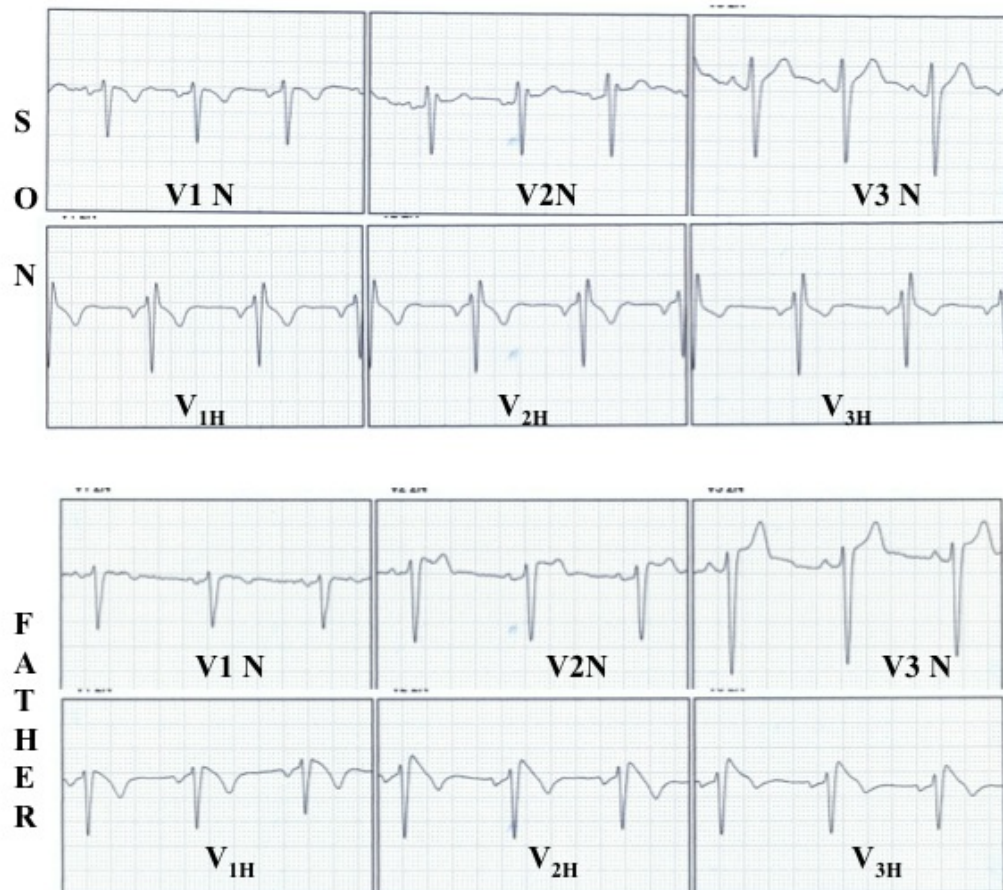
Observação: as derivações precordiais altas foram realizadas segundo a orientação do trabalho do Veltmannem 2N (Veltmann C. Heart Rhythm. 2012 Mar;9(3):414-21).

Obrigado. Raimundo Barbosa Barros – MD.

# Son's conventional 12-lead ECG, 23yo



## Normal and accessory high right precordial leads of son and his father



## OPINIONES DE COLEGAS

Estimado Raimundo:

El electrocardiograma con el registro de precordiales altas, evidencia un bloqueo incompleto de la rama derecha. Se trata de un paciente asintomático, no ha referido si el padre portador de patrón espontáneo y colocación de CDI profiláctico, presentó episodios de TV en la evolución de estos 7 años. En los estudios de seguimiento en pacientes con síncope o CDI profiláctico cerca del 60% presentó episodios en el seguimiento a 5 años, si el padre no ha presentado arritmias, lo situaría en el grupo de bajo riesgo, dado que el familiar fallecido por MS a los 41 años no puede aseverarse haya sido por Síndrome de Brugada o coronariopatía.

Con las evidencias actuales considero que tratándose de un paciente asintomático y sin un patrón espontáneo lo indicado sería el seguimiento electrocardiográfico y la recomendación de evitar utilización de medicamentos que afecten los canales de Na y tratar agresivamente los episodios febriles.

Interesante paciente para ingresar en un protocolo de marcadores de riesgo y seguimiento, no para decidir la colocación de CDI.

Un abrazo

Martín Ibarrola

Querido Martín

Durante el seguimiento de 7 años , su padre no ha presentado eventos arrítmicos.

Un abrazo

Raimundo

---

Estimado colega:

Entre os pacientes assintomáticos, o risco é menor, porém muito variável (1-8%/ano). Pacientes do sexo masculino que possuam o padrão eletrocardiográfico tipo I espontaneamente e apresentem indução de TV/FV em estudo eletrofisiológico tem maior risco de eventos arrítmicos e morte súbita.\*1

The asymptomatic individual with a Brugada-like ECG requires further pharmacological and electrophysiological investigation to (1) confirm the diagnosis; (2) stratify the risk for ventricular arrhythmias; (3) provide, if needed, appropriate protection with an implantable defibrillator; and (4) generate sufficient clinical, pathophysiological, and genetic scientific data to cure the disease . \*2

(Entre los pacientes asintomaticos, el riesgo es menor, sin embargo muy variable (1-8%/ año). Los pacientes del sexo masculino que posean el padrón electrocardiográfico tipo I espontaneamente y presenten inducción de TV/FV en el estudio tienen mayor riesgo de eventos arrítmicos y muerte súbita.

Los pacientes asintomáticos con Brugada-like requieren, además de las investigaciones farmacológica y electrofisiológica para 1) confirmar el diagnóstico, 2) estratificar el riesgo de arritmias ventriculares; 3) proveer, si es necesario, una protección adecuada con un cardiodesfibrilador implantable; y 4) generar suficientes datos científicos clínicos, patofisiológicos y genéticos para curar la enfermedad.)

Referencias:

\*1-INFORMATIVO NOVIEMBRE/DEZEMBRO DE 2009.SÍNDROME DE BRUGADA

\*2-PATIENTS WITH AN ASYMPTOMATIC BRUGADA ELECTROCARDIOGRAM SHOULD UNDERGO PHARMACOLOGICAL AND ELECTROPHYSIOLOGICAL TESTING

- **PEDRO BRUGADA, MD, PHD, FESC;**
- **RAMON BRUGADA, MD;**
- **JOSEP BRUGADA, MD, PHD**