

Mujer de 23 años que presenta taquicardia ventricular – 2017

Dra. Kelly García-Suárez

Les adjunto un caso clínico discutido en el Foro de Telegram, estaría agradecida en saber la opinión de los expertos en cuanto al trazado y la conducta a tomar.. No dispongo de más información.

Gracias de antemano.

Dra. Kelly García-Suárez

Chile

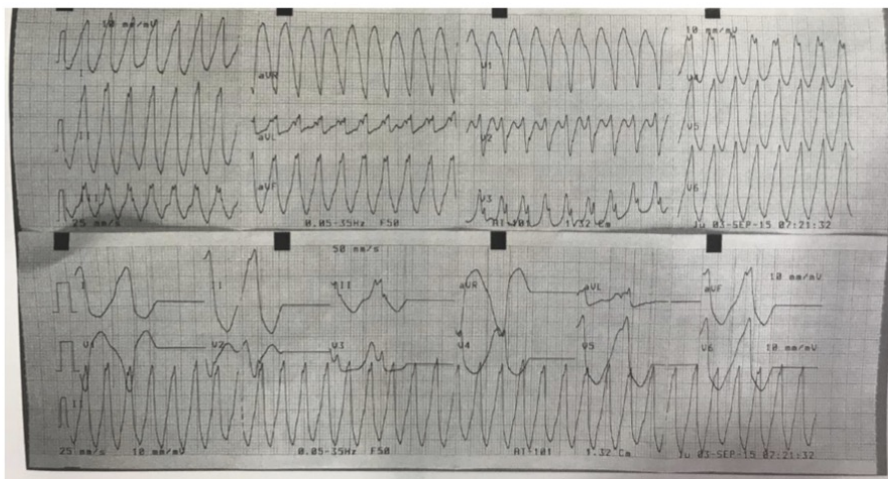
Caso Clínico a discutir...

Paciente femenina de 23 años de edad, obesa tipo I. En el 2015 llega a urgencia con palpitaciones toleradas hemodinamicamente. Revierte de forma farmacológica con amiodarona y recurre por lo que cardiavierten eléctricamente en una oportunidad. Se mantiene asintomática cardiovascular. En esa oportunidad se realiza ecocardiograma tratorácico sin evidencia de cardiopatía estructural ni funcional. RMN cardiaca reportada como normal (aclaran que sin signos de displasia). Coronariografía sin lesiones.

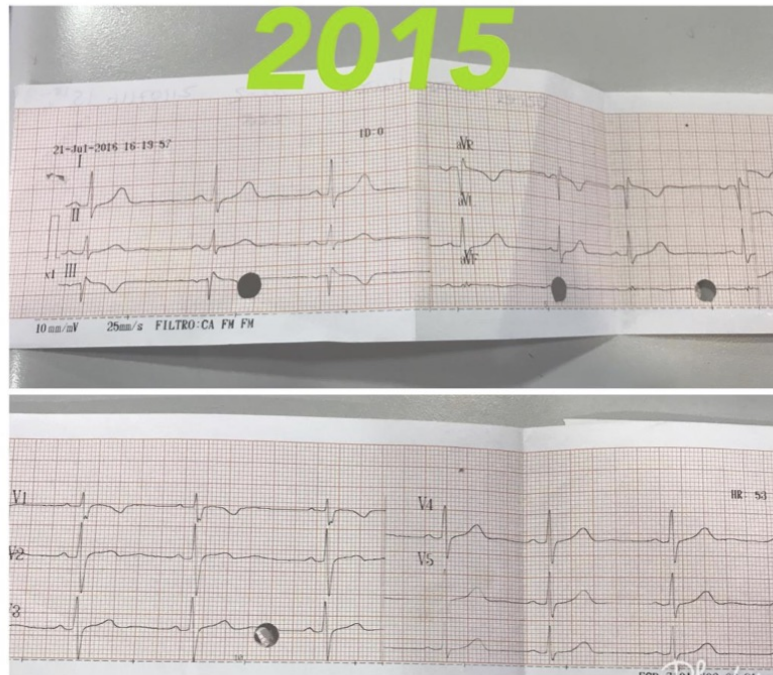
En el 2016 acude para estudio electrofisiológico, en el cual reportan no se logra inducir arritmias, concluyen como normal (no está descrito protocolo de estimulación usado).

Se mantiene asintomática hasta este año 2017, cuando presenta palpitaciones paroxísticas, acude a urgencia con el trazo explanado abajo, hemodinamicamente estable, cardiavierten eléctricamente saliendo a ritmo sinusal.

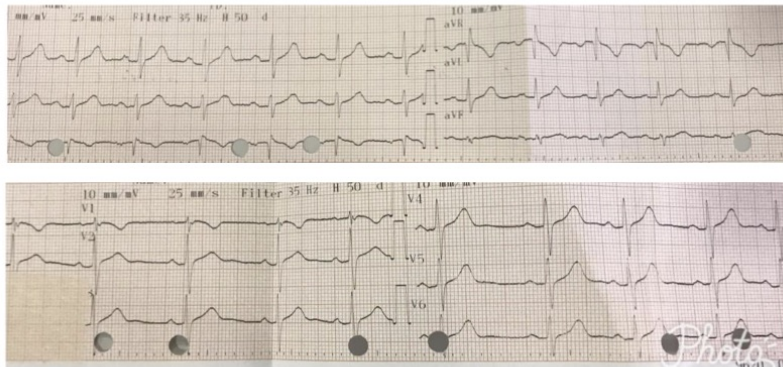
ECG DE INGRESO 2015



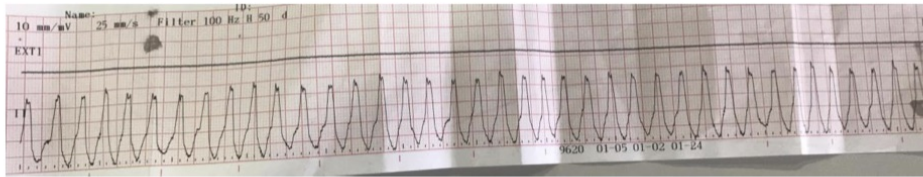ECG BASAL 2015



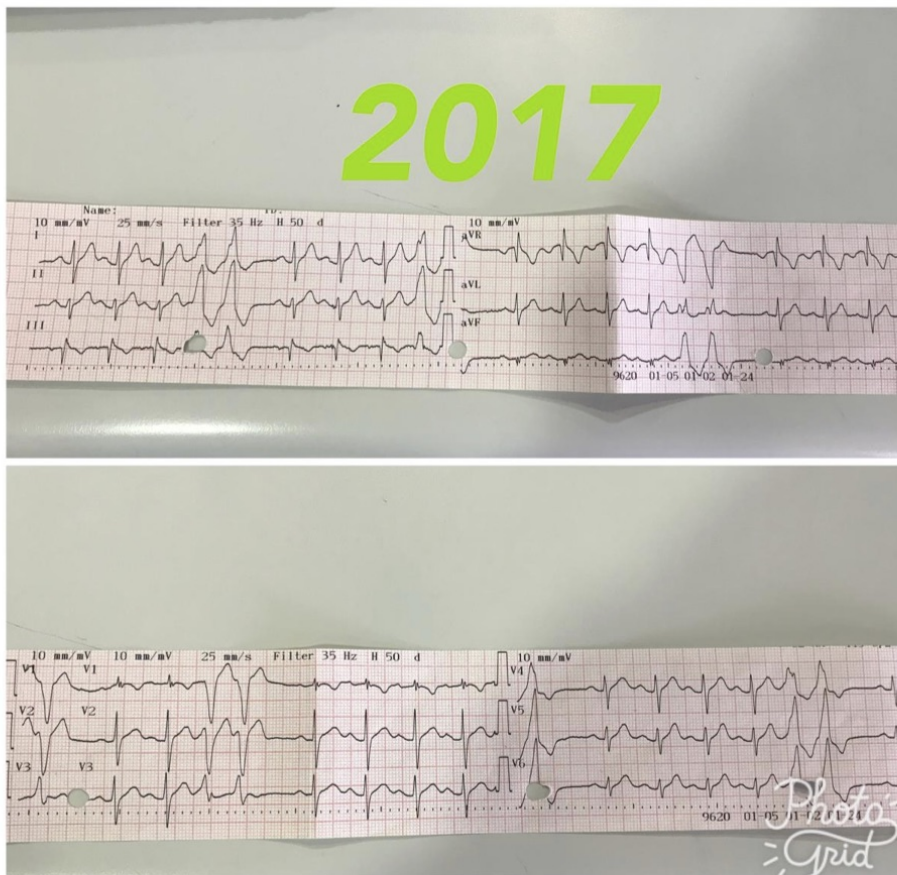
ECG 2016



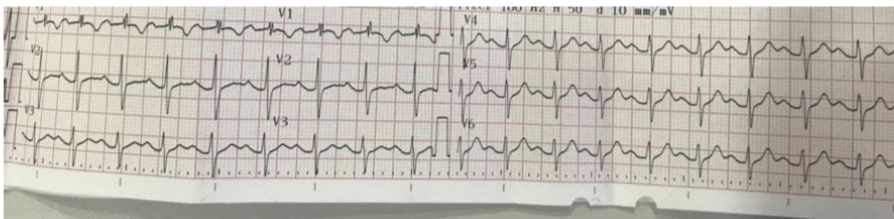
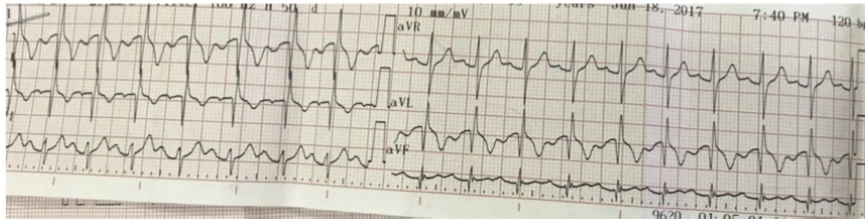
TRAZO DE ECG INGRESO 2017



TRAZO DE ECG POST CARDIOVERSIÓN 2017



TRAZO DE ECG DE SUPERFICIE - ACTUAL



Nota: Electrodo invertido de Brazo derecho por brazo izquierdo.

OPINIONES DE COLEGAS

Hola Kelly:

El primer trazado una TV monomorfa sostenida del TSVD.

No tiene signos electrocardiográficos de DARVD.

Así como signos de preexcitación ventricular.

No deben inducir la TV solamente en el EEF además de lo realizado, que no refieren el protocolo de estimulación podrían haber intentado infusión de isoproterenol.

Dado que no lograron encontrar EV en el EEF y no lograron ablacionar el foco.

Tratamiento antiaritmico con diltiazem y seguimiento.

Un cordial saludo.

Martín Ibarrola

Estimada Dra. Garcia-Suárez,

El trazado de la taquicardia es consistente con una taquicardia ventricular que se origina en la pared libre del ventrículo derecho. Sin embargo, es importante estar seguros y necesitamos descartar una vía accesoria que se vea solamente durante marcapaseo auricular desde la pared lateral de la auricular derecha cerca del anillo tricuspideo.

Saludos,

Mario D. Gonzalez

Estimado Dr González en la imagen adjunta se ve clara disociación AV por lo cual considero que esta arritmia es sin dudas una TV.

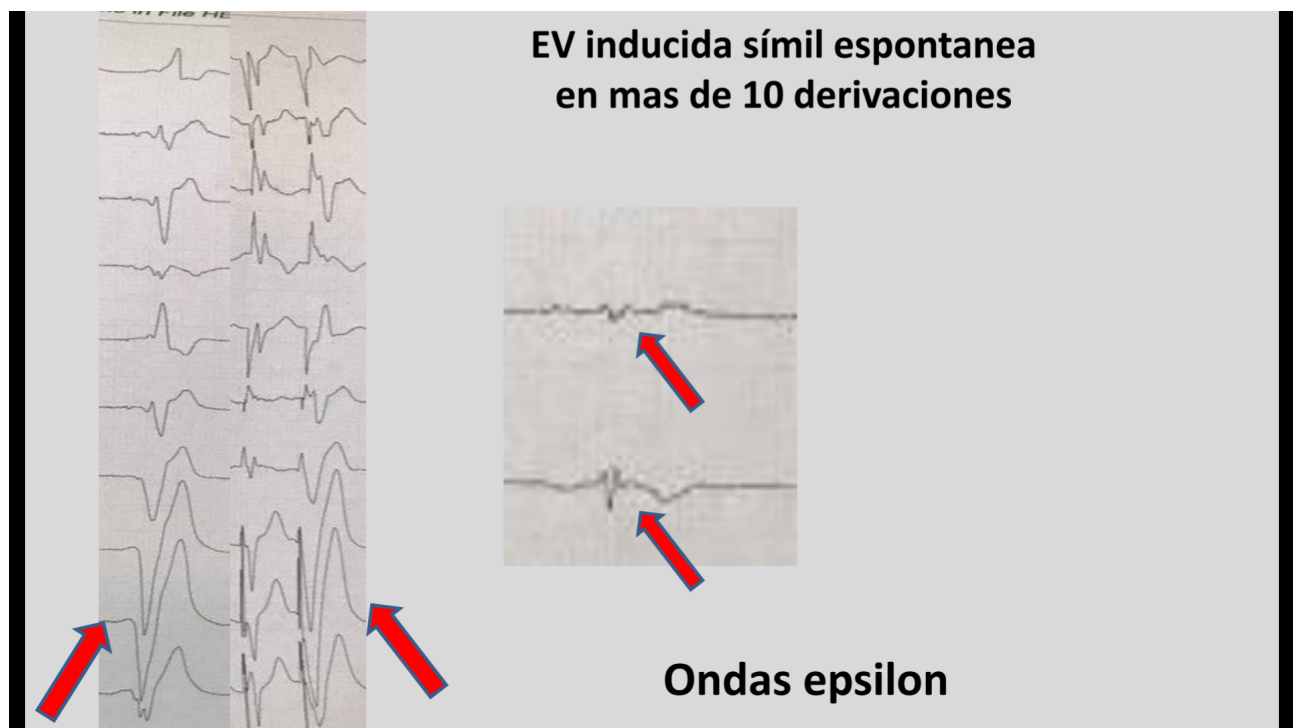
Creo que la patología a descartar es una DAVD.

EN la 2 slide se ve en V1 una sugestiva de onda epsilon. Me gustaría conocer su opinión.

Las EV mostradas son muy aberrantes para originarse en un miocardio sano.

Espero ansioso su respuesta.

Muchas gracias



Estimado Dr. Corbalan,

Estoy de acuerdo que se observa disociación A-V y que esto sugiere en la mayoría de los casos taquicardia ventricular.

El trazado que adjunta fue obtenido durante un estudio electrofisiológico (Ud. le agrego unas flechas). Es un ECG sin registros intracardiacos y se puede ver los estímulos de marcapaseo asincromico (screenshot). El primer estimulo (segundo latido) parece capturar la aurícula y es seguido por un intervalo PR corto y onda delta (conducción por vía accesoria?). Los otros muestran captura ventricular con variados grados de fusión con el QRS conducido.

Si bien la disociación A-V es típica de la TV, no es específica ni tampoco como Ud. sabe, una condición necesaria para su diagnóstico. Nosotros publicamos hace tiempo una taquicardia por reentrada nodal donde pudimos disociar las aurículas de los ventrículos con una pequeña dosis de adenosina.

La pared libre del VD tiene pocas fibras de Purkinje y por lo tanto una TV que se origina en esa zona tendrá un QRS de comienzo lento. No es necesario tener una patología. Hace poco hicimos una ablación con mis colegas de Cali, Colombia donde las extrasístoles nacían en esta zona y tenían una morfología similar a la de este caso.

Para resumir, pienso que se trata de una joven de 23 años sin patología estructural evidente. Es importante que no cometer un error diagnóstico a pesar de las evidencias que tenemos. Le realizaría un estudio electrofisiológico específicamente buscando dos cosas: una vía accesoria que no conduzca habitualmente en ritmo sinusal pero si durante marcapaseo auricular cerca del anillo tricuspideo y por otro lado haría un mapeo del ventrículo derecho para ver si hay zonas de conducción lenta, bajo voltaje, y potenciales tardíos que puedan indicar displasia, sarcoidosis, etc.

Saludos,

Mario González

Muchas gracias

Dr González por su excelente e instructiva respuesta.

Ricardo Corbalan

Tucumán Argentina.

Muchas gracias a todos por sus interesantes análisis.... Dr. González excelente su análisis y gracias por sus recomendaciones para el estudio Electrofisiologico...

Kelly García - Suárez