

CASE REPORT

Dr. Andrés Ricardo Pérez Riera
Case of Dr. Raimundo Barbosa de Barros

CASE REPORT

This tracing belongs to a 46-year-old woman, carrier of Ebstein's anomaly, admitted in the emergency room with atypical chest discomfort and palpitations, without risk factors for coronary artery disease, normal biomarkers, and serial unaltered ECGs.

The first tracing is similar to the prior ones made over the last 7 years. This one was made immediately after cardioversion (there are no artifacts).

All the ECGs in her history show the same pattern.

She displays Wolff-Parkinson-White with frequent paroxysmal palpitations.

Five years ago ablation was proposed to her; however, the patient refused the procedure afraid of complications.

Este traçado pertence a uma mulher de 46 anos de idade, portadora de anomalia de Ebstein, admitida na sala de emergência com desconforto de torácico atípico e palpitações.

Sem fatores de risco para doença arterial coronária, biomarcadores séricos normais, e ECGs seriados inalterados.

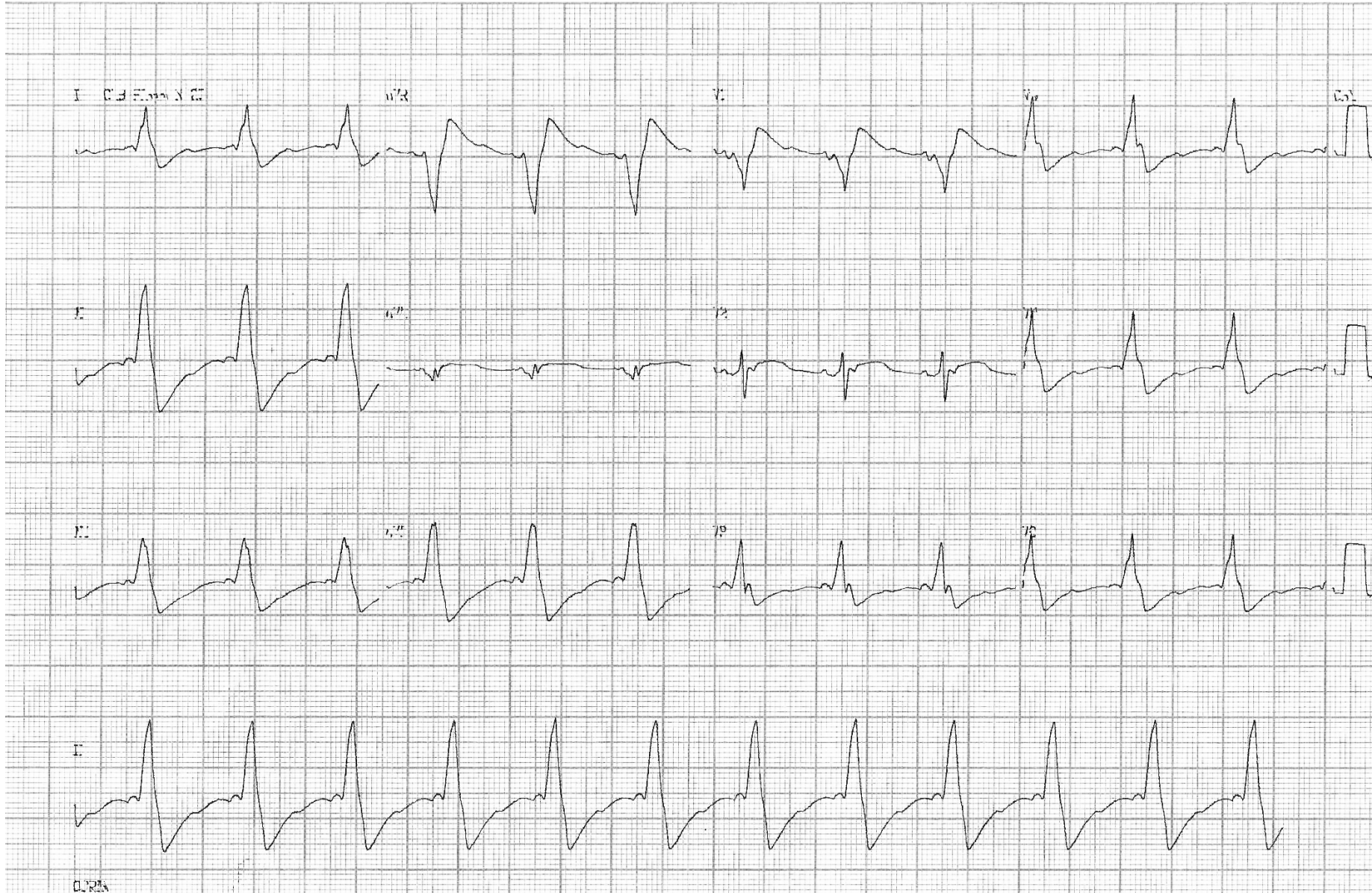
O primeiro traçado é semelhante aos realizados periodicamente nos últimos 7 anos. Este foi realizado logo após cardioversão elétrica (não existe nenhum artefato).

Todos os ECGs pesquisados na sua ficha da história clínica mostram-se com igual padrão.

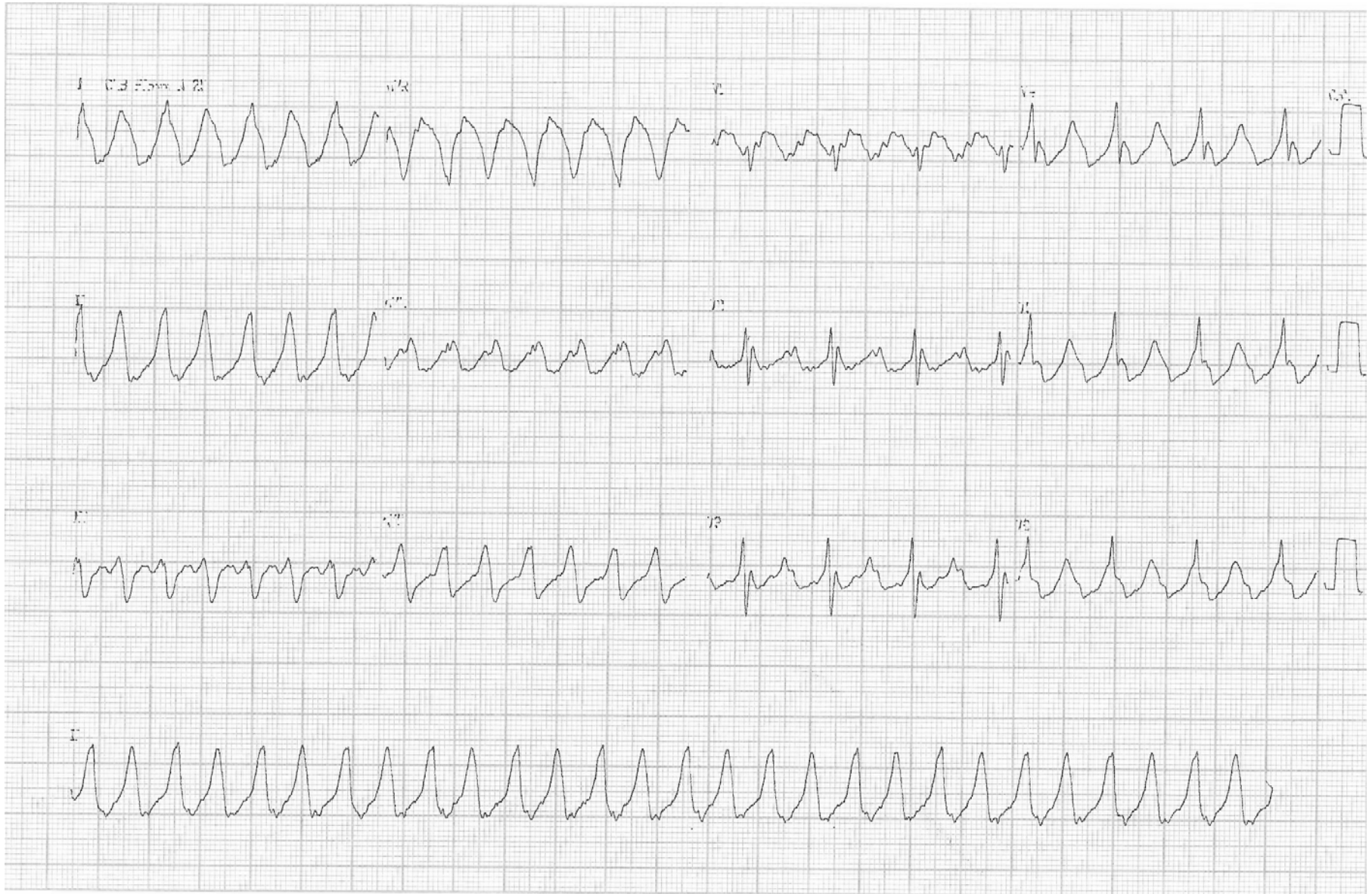Portadora de síndrome de Wolff-Parkinson-White que lhe ocasiona palpitações paroxísticas frequentes.

Cinco anos atrás foi lhe proposto tratamento curativo dos eventos com aplicação de energia de radiofrequência que a paciente recusou com temor de complicações.

ECG PERFORMED IMMEDIATELY AFTER ELECTRICAL CARDIOVERSION



ECG DURING ONE EVENT



AFTER ADENOSINE (CONTINUOUS II LEAD)

