

Mujer de 66 años con cuadro de intoxicación digitálica – 2015

Dr. Raimundo Barbosa Barros

Estimado foristas

Mujer de 66 años, ingresó en la urgencia con una historia de vómitos y diarrea (hace 2 semanas) y palpitations fuertes (ECG1). En la anamnesis inicial el paciente refiere que en noviembre de 2014 (hace 2 meses) acude a la urgencia con episodios de palpitations (ECG2).

Desde entonces hace uso de digoxina y la warfarina.

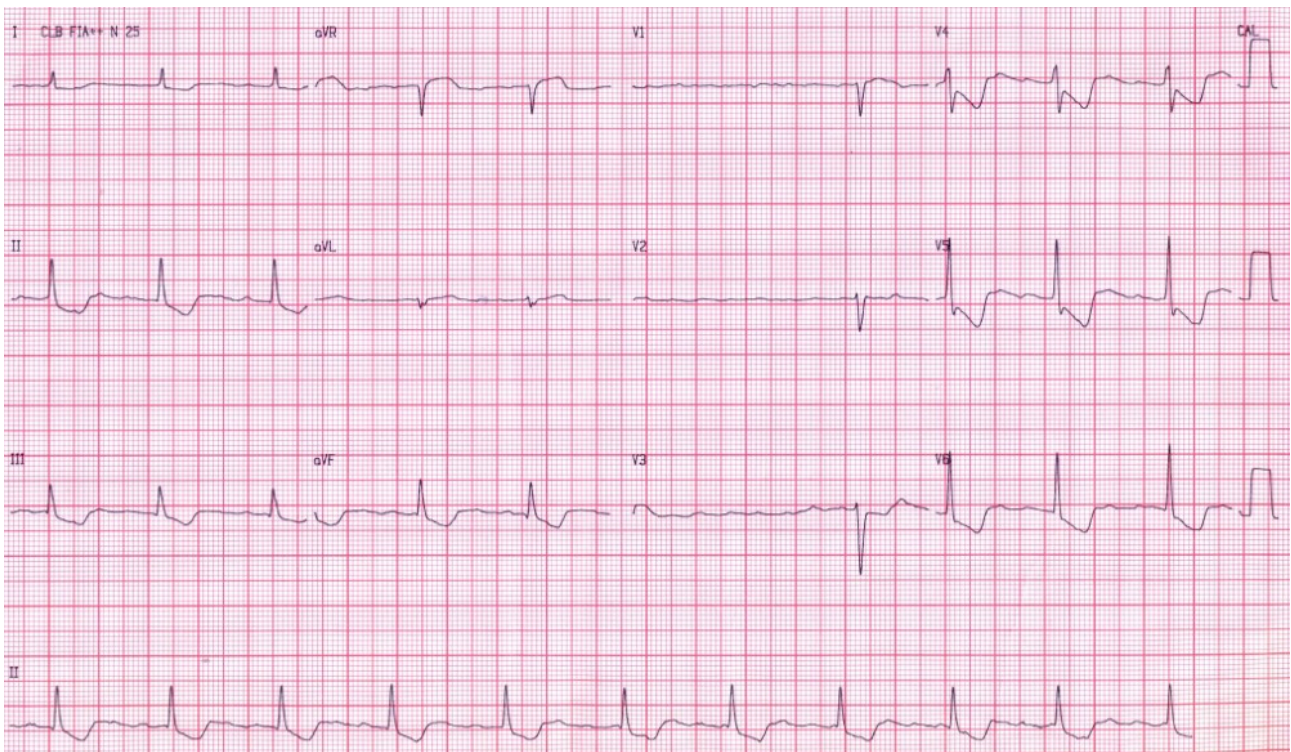
¿Cuál es el diagnóstico y el mecanismo de esta arritmia?

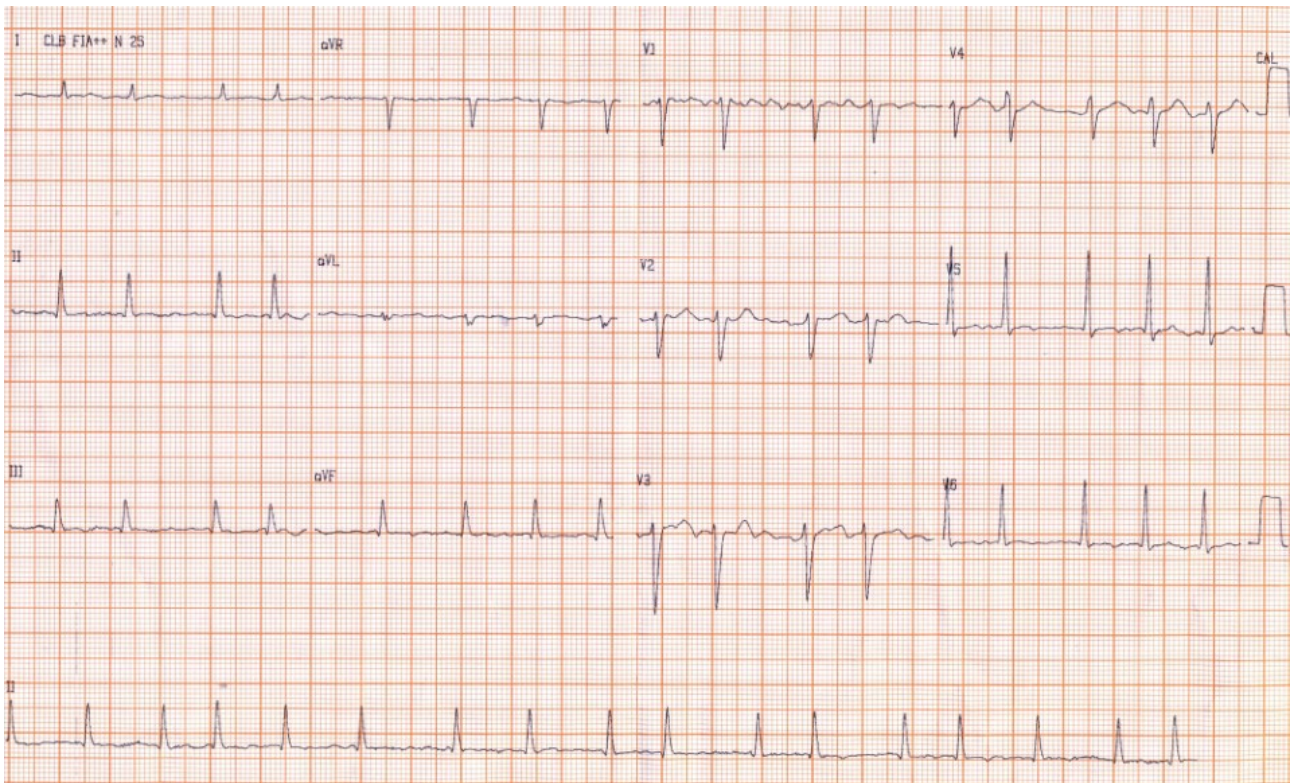
¿Cuál es la conducta terapéutica?

Más adelante voy a enviar más datos clínicos

Saludos

Raimundo Barbosa Barros





OPINIONES DE COLEGAS

Hola foristas,

El primer ECG no es un ritmo sinusal, se ven ondas de activación auricular a frecuencia muy rápida y bloqueo AV 4:1. Por la clínica debemos descartar intoxicación digitálica.

Saludos

Miquel Fiol

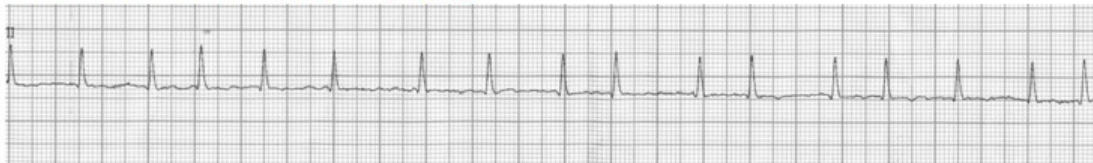Hola foristas

El ritmo de base es fibrilación auricular. Se produce una regularización de la frecuencia ventricular debido a la presencia de ritmo junctional acelerado inducida por la intoxicación digitálica. Estoy enviando trazos adjuntos que muestran la desaparición del ritmo junctional tras la normalización del nivel sérico de digoxina.

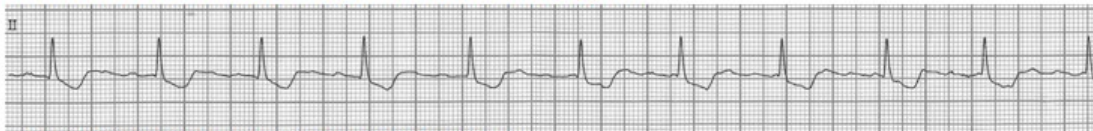Saludos

Raimundo Barbosa Barros

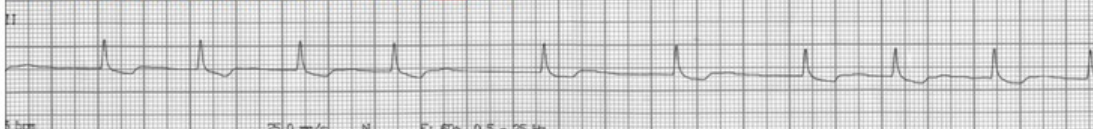11-12-2014 Início da digoxina 0,25mg



09-01-2015 Admissão Digoxina sérica > 5,0 ng/ml



12-01-2015 Digoxina sérica : 2,75 ng/ml



19-01-2015 Digoxina sérica:0,73

