



Ateneo Clínico-Anatomopatológico

Karen Maia Waisten
Residencia de Cardiología
Hospital Dr. Cosme Argerich

02/09/2015

Paciente: C.I.

Sexo: masculino

Edad: 38 años

Fecha de Ingreso: 16/06/15

Fecha de Óbito: 19/06/15

Motivo de Ingreso: Múltiples descargas del cardiodesfibrilador implantable (CDI).

Enfermedad Actual:

Paciente consulta el 15/06/15 a guardia externa de Htal. de José C. Paz por presentar múltiples descargas (10 choques en 12 horas) del CDI. Se administra amiodarona endovenosa, cediendo el cuadro.

Posteriormente es derivado a guardia externa de este Htal. donde es evaluado por Servicio de Electrofisiología. Se interroga el dispositivo, constatándose 10 descargas apropiadas del CDI por 20 episodios de taquicardia ventricular monomorfa (TVM).

Se decide su internación en Unidad Coronaria para control evolutivo y tratamiento.

ANTECEDENTES

Factores de riesgo cardiovasculares: no posee

Otros antecedentes:

Consumo de cocaína: Consumió durante más de 10 años. No consume hace 5 años.

Consumo de alcohol: 90 gr por día, durante 15 años. No consume hace 5 años.

Antecedentes cardiovasculares:

Miocardopatía dilatada: diagnosticada hace 4 años. Refiere síntomas compatibles con insuficiencia cardíaca (IC) de más de 10 años de evolución.

Fibrilación auricular paroxística anticoagulada desde 2013.

Antecedentes de enfermedad actual:

01/11/13 al 10/12/13: Internación en Htal. Pte. Perón por insuficiencia cardíaca descompensada (ICD) secundaria a sepsis a foco respiratorio y taquicardia ventricular monomorfa sostenida (TVMS).

26/11/2013: Accidente cerebrovascular isquémico con secuela facio braquio crural derecha, evoluciona con paro cardio respiratorio (PCR) en contexto de TVMS y FV.

29/11/13: Colocación de CDI por prevención secundaria.

Enero 2014: es derivado a este hospital para seguimiento por Servicio de trasplante cardíaco.

ESTUDIOS PREVIOS

04/11/13: Ecocardiograma Transtorácico:

DDVI	DSVI	SIV	PP	AI	AO	PSAP
63 mm	57 mm	13 mm	8 mm	48 mm	34 mm	56 mmHg

Deterioro severo de la función sistólica. Fey: 25%.

Hipertrofia excéntrica a predominio septal. Hipoquinesia global. Cavidades derechas severamente dilatadas con deterioro de la función sistólica del VD. Dilatación del tronco de la arteria pulmonar.

Derrame pericárdico mínimo.

Flujo mitral con patrón restrictivo. Insuficiencia mitral moderada secundaria a dilatación del anillo. Insuficiencia tricuspídea moderada a severa. Insuficiencia pulmonar moderada.

Se realiza Holter de 24 hs: ritmo de Fibrilación auricular. Extrasístoles ventriculares frecuentes con bigeminias y duplas. Presentó 8 episodios de

taquicardia ventricular monomorfa no sostenida (TVMNS), la de mayor duración fue de 37 latidos.

19/11/13: Resonancia magnética nuclear cardíaca (RMN):

	Fey (%)	VTD (ml)	VTS (ml)	VTD/SC (ml/m ²)	VTS/SC (ml/m ²)	Masa/SC (gr/m ²)
VI	17	212	176	130	108	72
VD	30	127	89	78	55	

Extenso trabeculado del endocardio en las caras anterior, lateral e inferior de los cortes apicales y medioventriculares, sin criterios de miocardio no compacto.

AI: 21 cm²/m². AD: 18 cm²/m².

En T2 no se visualizan zonas de hiperintensidad que indicarían la presencia de edema miocárdico.

Realce tardío positivo. El patrón del mismo tiene características no isquémico-necróticas, con distribución intramiocárdica, lineal en el septum interventricular, lo que orienta a dos diagnósticos: MCPD idiopática y secuela de miocarditis (no es fase aguda).

10/09/14: Ecocardiograma transtorácico:

DDVI	DSVI	SIV	PP	AI	AD	AO	PSAP
58 mm	45 mm	8 mm	6 mm	20 cm ²	16 cm ²	33 mm	28-33 mmHg

VI con grosor parietal conservado y deterioro leve a moderado de la función sistólica global. Fey: 42%.

Cavidad ventricular derecha de dimensiones normales. VD con grosor parietal conservado. Catéter de estimulación en cavidades derechas. Función sistólica global en el límite inferior normal (DPT s´ 10 cm/seg).

No se observa derrame pericárdico.

27/10/14 al 07/11/14: Internación en Clínica Médica por síndrome febril con tos y expectoración asociado a adenomegalias mediastinales, con diagnóstico de tuberculosis ganglionar, en tratamiento antituberculoso desde noviembre de 2014.

27/03/15 al 14/05/15: internación en Servicio de trasplante cardíaco por ICD con requerimiento de inotrópicos. El 08/05/15 se realiza recambio de generador de CDI. El 17/05 y 21/05 presenta choques apropiados de CDI.

07/04/15: se realiza Biopsia endomiocárdica (BEM): leve infiltrado intersticial linfocitario que en sectores focalmente lesiona la fibra miocárdica. Coexiste fibrosis intersticial intramiocítica de grado leve a moderado. Conclusión: hallazgos compatibles con miocarditis linfocitaria.

09/04/15: se inicia tratamiento inmunosupresor con meprednisona 8 mg/d VO y azatioprina 50 mg/d VO.

ESTUDIOS PREVIOS

23/04/15: Ecocardiograma:

DDVI	DDVI/SC	SIV	PP	AI	AD	AO	PSAP	PDAP
57 mm	38 mm/m ²	8 mm	7 mm	24 cm ²	19 cm ²	26 mm	67 mmHg	26 mmHg

VI severamente dilatado, con hipertrofia excéntrica.

Deterioro severo de la función sistólica global. Fey: 13%. Hipoquinesia global.

Signos indirectos de aumento de la PFDVI. Patrón de llenado de tipo restrictivo. Relación E/e >10.

VD de tamaño conservado, deterioro de la FSVD. Onda s por doppler tisular: 6 cm/seg.

Insuficiencia mitral leve a moderada (ORE 0,2 cm²) con jet de origen central y dirección levemente excéntrica dirigido hacia la pared posterolateral de la AI. Insuficiencia tricuspídea y pulmonar leves.

MEDICACIÓN HABITUAL

Furosemida 40 mg por día, vía oral.

Amiodarona 200 mg por día, vía oral.

Enalapril 2,5 mg cada 12 horas, vía oral.

Eplerenona 25 mg por día.

Acenocumarol según cartilla.

Isoniacida 300 mg por día.

Rifampicina 600 mg por día.

Clonazepam 0,5 mg por día.

Azatioprina 50 mg por día.

Deltisona 8 mg por día.

Examen Físico de Ingreso a UCO (16/06/15)

TA	FC	FR	T°	Sat
112/66 mmHg	118 lpm	20 cpm	36°C	98% (FIO:0.21)

Ap. Cardiovascular: adecuada perfusión periférica, ingurgitación yugular 3/3 con colapso inspiratorio (a 45°). RHY presente. Pulsos presentes, regulares, simétricos. Choque de punta 5° EIC LMC. R1 y R2 presentes en cuatro focos, hipofonéticos, R3 presente.

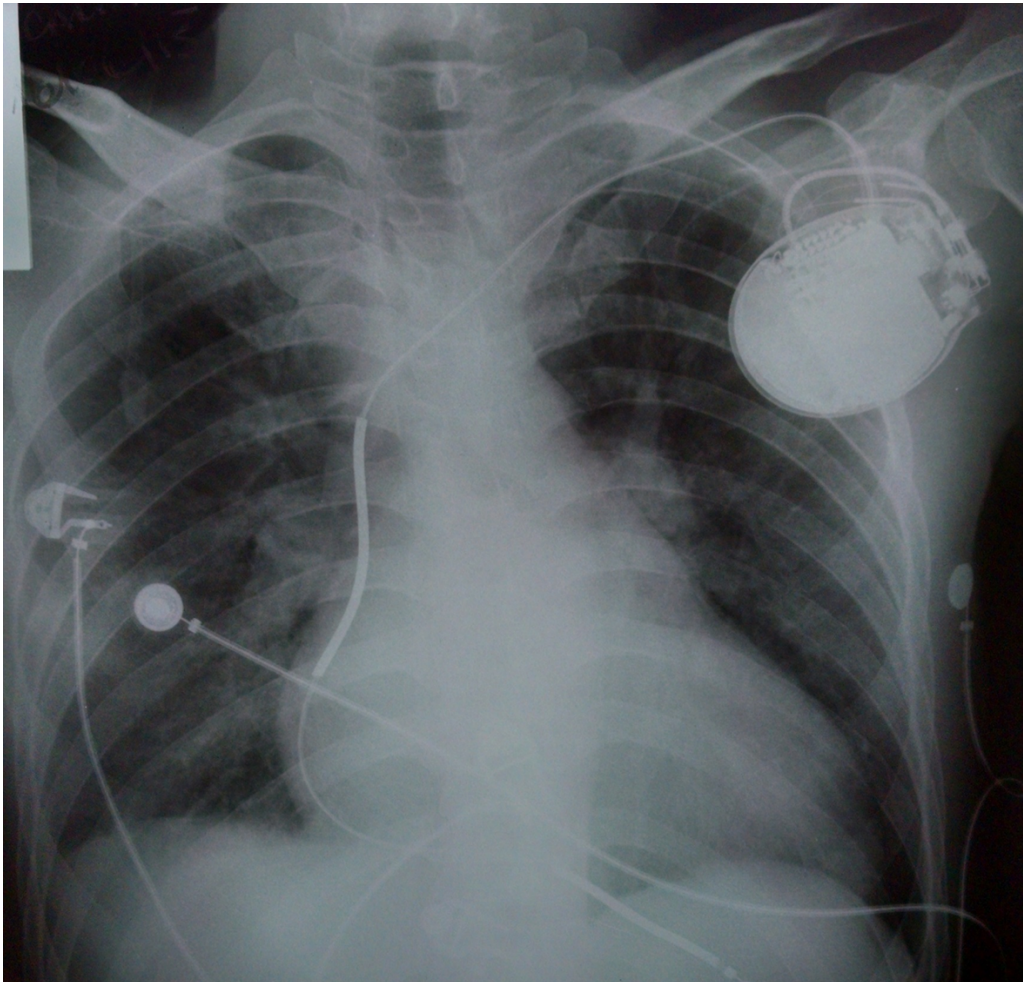
Ap. Respiratorio: buena mecánica ventilatoria, crepitantes bibasales.

Abdomen: distendido, blando, depresible, indoloro. Ruidos hidroaéreos presentes. Hígado se palpa a 2 cm debajo del reborde costal. Bazo palpable a 2 cm debajo del reborde costal.

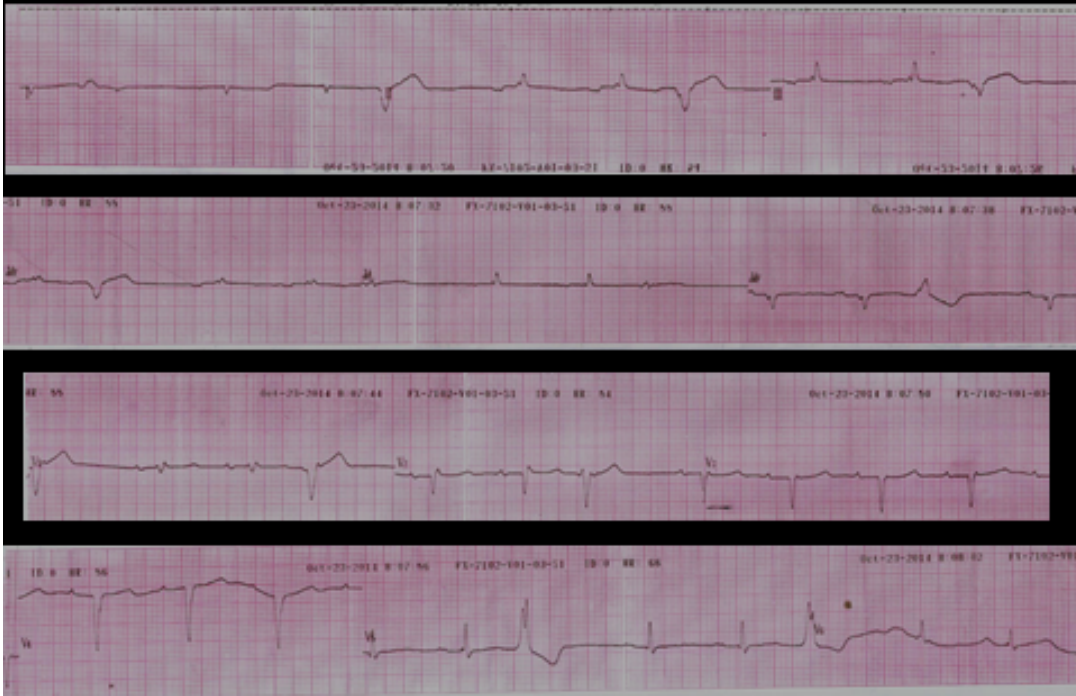Neurológico: Lúcido, paresia faciobraquiocrural derecha leve, sin foco meníngeo.

Piel y TCS: sin edemas.

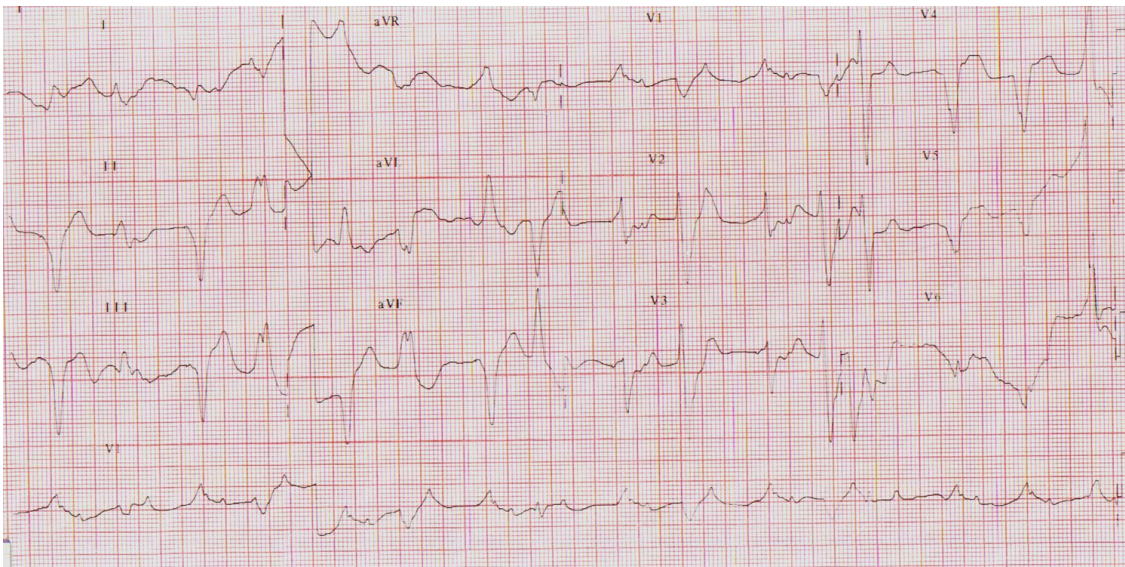
Rx Tórax de Ingreso a UCO C.I.



ECG 23/10/14 C.I.



ECG de Ingreso a UCO C.I.



Evolución UCO 16/06/15 al 18/06/16

Paciente que evoluciona hemodinámicamente estable, realiza balance negativo con diuréticos de asa, con mejoría de signos de IC.

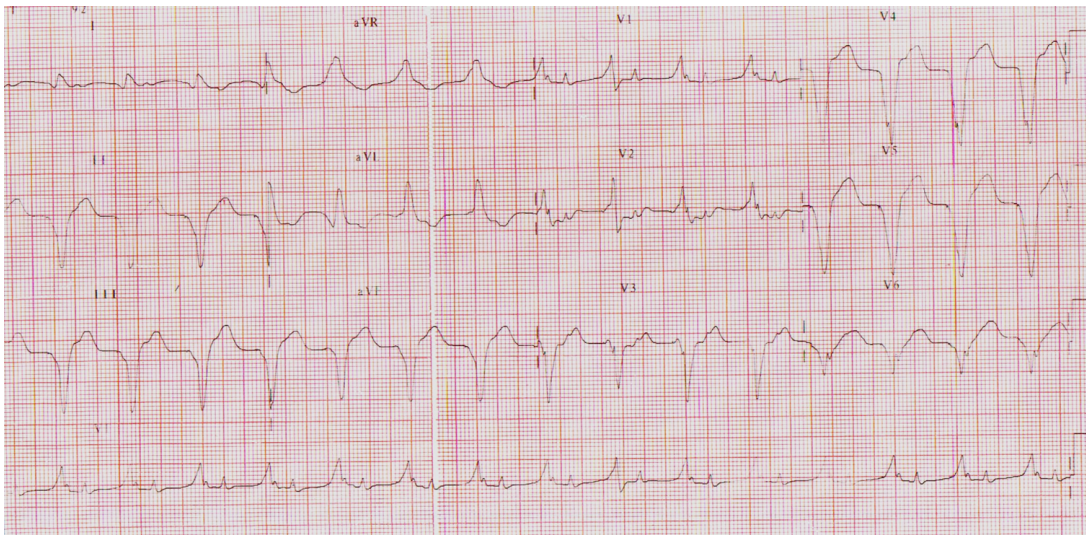
Se indica infusión continua de amiodarona EV en dosis de mantenimiento durante 24 hs.

16/06: Se aumenta frecuencia de marcapaseo para homogeneizar períodos refractarios, luego de lo cual no presenta episodios de TV.

Se realiza ecocardiograma.

17/06: Se realiza biopsia endomiocárdica para descartar reactivación de probable miocarditis.

ECG 17/06/15 C. I. MCP 90 lpm.



Ecocardiograma 16/06/15:

DDVI	DSVI	SIV	PP	AI	AD	AO	PSAP
57 mm	48 mm	11 mm	9 mm	34 cm ²	27 cm ²	29 mm	54 mmHg

Hipoquinesia severa generalizada a predominio inferoposterior. Deterioro severo de la función sistólica. Fey: 26%.

Patrón de llenado restrictivo.

Cavidades derechas levemente dilatadas.

VD con grosor parietal normal. Deterioro moderado de la función sistólica.
(TAPSE:12 mm).

Insuficiencia mitral leve (ORE 0,14 cm²), por restricción de la motilidad de la valva posterior.

Insuficiencia tricuspídea moderada.

VCI no dilatada con colapso < 50%.

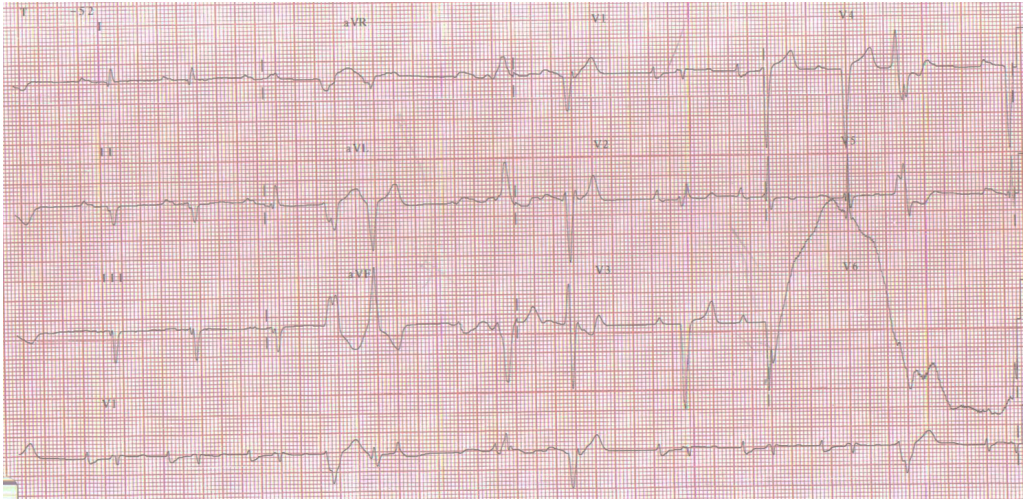
Evolución UCO 18/06/15 al 19/06/15

19/06: Evolucionando con shock cardiogénico, con requerimiento de noradrenalina en infusión continua.

Se disminuye la frecuencia de marcapaseo para recuperar sincronía AV, mejorando patrones hemodinámicos.

A las 12:00 hs presenta PCR en contexto de fibrilación ventricular con descarga del CDI, evolucionando posteriormente con asistolia. Se realizan maniobras de resucitación cardiopulmonar básicas y avanzadas, sin respuesta. Se constata óbito a las 12:22 hs.

ECG 19/06/15 C.I. Sincronía AV.



Informe BEM 17/06/15

Fibrosis intersticial intermiocítica moderada (3) y leve (1). Este último fragmento con leve infiltrado linfocitario intersticial.

LABORATORIO

Fecha	16/06/15	17/06/15	19/06/15
Hto	40	40	44
GB	12800	10800	12500
PLQ	167000	174000	196000
Glu	122	81	101
U/Cr	37/0,81	35/0,99	46/0,97
BT/BD	0,54/0,22	0,76	0,6
GOT/GPT	65/43	53/47	28/41
TP/Kptt/RIN			89/34/1,1
Na/K/Cl		145/4/100	140/3,6/92
Troponina T		247/333	

Mebolitos en orina: negativos

Serología: VDRL, Chagas, Anti Hbc Ig G, Anti Hbs ag: no reactivo.