



Ateneo Clínico

Dra. Florencia Cichello
Hospital Dr. Cosme Argerich
11/03/2020

Paciente: E.P	Edad: 62 años	Sexo: Femenino
----------------------	----------------------	-----------------------

Fecha de ingreso: 21/11/2019

Fecha de óbito: 26/11/2019

Motivo de consulta: Somnolencia y tos

Enfermedad actual:

Paciente consulta a guardia externa de este hospital por presentar tos y somnolencia.

A su ingreso se constata paciente somnolienta, con mala mecánica ventilatoria y tendencia a la hipotensión. Se realiza laboratorio que evidencia leucocitosis y acidosis metabólica.

Se interpreta cuadro como cetoacidosis diabética secundaria a probable neumonía. Se realiza IOT/ARM y se inician vasoactivos (NA 3 gammas).

El día 24/11 se realiza ECG que evidencia secuela con supra ST persistente en cara anterior, curva enzimática positiva. Se interpreta infarto anterior evolucionado y se decide pase a UCO

- Factores de riesgo Cardiovascular:

Diabetes tipo 1 insulino-requiriente.

- Antecedentes de enfermedad actual:

Ángor atípico e incharacterístico, epigástrico, de intensidad 9/10, de 3 horas de duración el día previo al ingreso, sin consulta.

- Medicación Habitual:

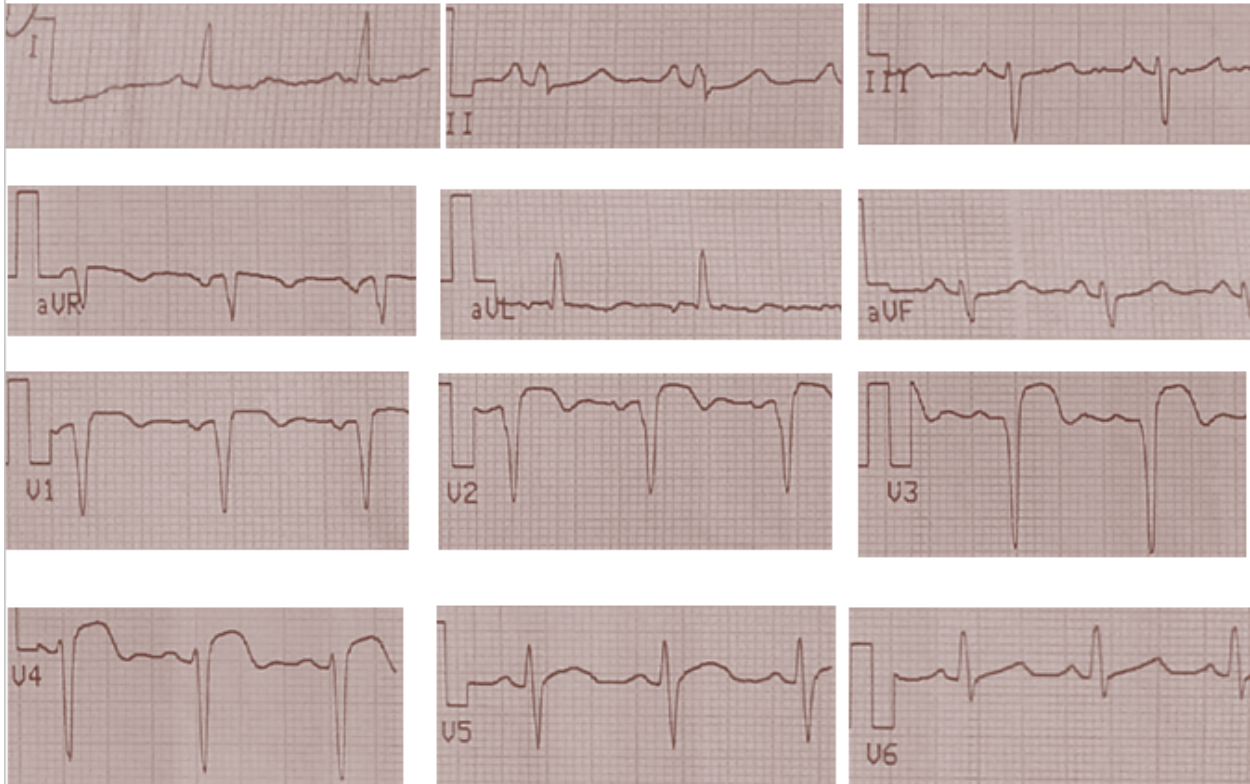
NPH 30UI predesayuno- 30 UI precena.

Examen físico de ingreso a UCO

TA (mmHg)	FC (lpm)	FR (cpm)	SatO2 (0,21%)	Temp. (°C)	Peso (kg)	Talla (mts)	IMC	NA
85/60	95	15	98	37.1	75	1.62	28	28

- Cardiovascular: Mala perfusión periférica. Ingurgitación yugular 3/3 sin colapso inspiratorio. Choque de punta en 4to EIC LMC. 2 ruidos en 4 focos, soplo holosistólico 3/6 en 4 focos. Pulsos periféricos débiles.
- Respiratorio: En ARM, adaptada, crepitantes bibasales a predominio derecho.
- Neurológico: Bajo sedoanalgesia, RASS-5. Pupilas isocóricas reactivas.
- Abdominal: Blando, depresible, RHA disminuidos.
- Piel y partes blandas: Sin edemas periféricos. Pulsos periféricos ausentes, mala perfusión periférica, livideces y cianosis distal.

Electrocardiograma



Evolucion en UCO

Ante inestabilidad hemodinámica asociada a soplo sistólico, se sospecha complicación mecánica post infarto, por lo que se realiza Cinecoronariografía.

Cinecoronariografía 25-11

- Tronco coronario izquierdo: Ostium libre. No se observan lesiones angiográficamente significativas.
- Arteria descendente anterior: Se encuentra ocluida a nivel ostial.
- Arteria circunfleja: De normal desarrollo. Da nacimiento a un ramo obtuso marginal con irregularidades parietales en su trayecto. No se observan lesiones angiográficamente significativas.
- Arteria coronaria derecha: De regular desarrollo. Dominante. No se observan lesiones angiográficamente significativas.
- Ventriculograma izquierdo: Volumen de fin de diástole (125 ml) y fin de sistole (100 ml) aumentados. Función sistólica del ventrículo izquierdo severamente

deteriorada (Fey 15%). Importante discinesia de la punta. Se observa tronco arterial pulmonar y arterias pulmonares de ambos lados.

- Se realiza diagnóstico de CIV post infarto, por lo que se coloca balón de contrapulsación aórtico.
- Es evaluada por servicio de CCV quienes descartan conducta quirúrgica por inestabilidad hemodinámica.
- Por evidenciarse bajo gasto cardiaco se inicia infusión de dobutamina, con posterior cambio a milrinona.
- Por persistir con registros de hipotensión se inicia infusión de vasopresina.
- Se realiza ecocardiograma transtorácico bedside.

Ecocardiograma doppler color

- **Conclusiones: Estudio realizado en decúbito dorsal, paciente en ARM con BIAo a 150 lpm. Se evidencia significativa ruptura del septum interventricular a nivel apical, trayecto tortuoso y shunt de izquierda a derecha. Diámetro estimado 25 mm.**
- Ventrículo izquierdo no dilatado con leve hipertrofia septal.
- Aquinesia apical y de todos los segmentos apicales, anterior medio-apical, septal anterior medio-apical y lateral medio-apical. Normoquinesia de los restantes segmentos. Deterioro severo de la función sistólica global.
- Aurícula izquierda levemente dilatada. Área 23 cm².
- **Cavidades derechas de dimensiones normales con función sistólica severamente deteriorada. TAPSE 9 mm.**
- **Insuficiencia mitral de grado moderado, VC 3mm, múltiples jets. Impresiona restricción de la motilidad valvar.**

- Leve a moderada insuficiencia tricuspídea que permite estimar una **PSAP: 47 mmHg**.
- **Vena cava inferior dilatada con colapso <50% (PVC 15-20 mmHg)**
- **Se observa derrame pericárdico circunferencial (1,1 cm) sin signos de taponamiento cardiaco.**

Evolución en UCO

- Evoluciona con requerimiento de vasoactivos en ascenso, con falla multiorgánica y anuria, que por inestabilidad hemodinámica se decide no realizar hemodiálisis.
- Presenta dos episodios de taquicardia ventricular monomorfa sostenida, con CVE y CVF.
- Se realiza nueva interconsulta con CCV, sin conducta activa por servicio.
- El día 26/11 presenta paro cardio-respiratorio en ritmo de asistolia, se realizan maniobras de reanimación avanzadas no exitosas, constatándose óbito a las 10.15 hs.

Indicaciones

- Noradrenalina por bomba de infusión continua
- Midazolam por bomba de infusión continua
- Fentanilo por bomba de infusión continua
- Calcio por bomba de infusión continua
- Milrinona por bomba de infusión continua
- Furosemida por bomba de infusión continua
- Amiodarona por bomba de infusion continua
- Acido acetil salicilico 100 mg dia VO
- Piperacilina Tazobactam 2.25 gr cada 8 hs EV
- Vancomicina 1 gr dia EV

- Omeprazol 40 mg dia EV

Laboratorios

Laboratorio	22/11/19	24/11/19	26/11/19
Hto (%)	36	31	26
GB	19.000	20.200	20.900
Plaquetas	242.000	125.000	92.000
Glucemia	453	170	329
Urea	139	148	185
Creatinina	1,7	3,08	4,79
TP/KPTT/RIN	59/27/1.3	25/53/3,4	19/54/3,7
CK /mb		1638/ 232	2526/ 90
Troponina		>2000	
BT/BD/GOT/GPT		1,32/0,9/ 20.292/ 7024	1,3/1/ 2036/ 3747
Ionograma		134/3/101	126/ 4/ 93
Ph/Pco2/Po2/bic/be/sat		7,18/23/128/8,5/-17/97%	7,14/40/102/13/-14/95
Lactato		85,2	71
PAFI		213	256
GC/ IC		3,2/ 1,8	3,3/ 1,7