

Paciente de 26 años que presenta empiema pleuro pericárdico – 2010

Dr. Raimundo Barbosa Barros

Prof. Andrés, em 1977 quando era residente de cardiologia do HSE eu acompanhei este impressionante caso.

Paciente masc. ,jovem, há 3 dias com história de febre, tosse produtiva e dor pleurítica em tratamento domiciliar com antibioticoterapia.

Súbitamente começou a piorar com sinais de baixo débito e agravamento da dor. O meu preceptor,Dr. Marciano de Almeida Carvalho (que é cearense) analisou o primeiro ECG, olhou para as jugulares túrgidas, precórdio silencioso e hipotensão arterial e disse: vamos drenar o pericárdio agora mesmo à beira do leito (nunca esqueço) trata-se de uma pericardite purulenta com tamponamento cardíaco.

Após a drenagem de 100ml de secreção purulenta houve completa normalização do quadro hemodinâmico.

Veja que linda evolução eletrocardiográfica. Ainda hoje eventualmente eu apresento este caso para homenagear meu grande mestre daquela época. Ele tem (ainda vive) como principais características a humildade e a virtude de sempre compartilhar os seus conhecimentos com os colegas.

Às vezes eu fico imaginando com seria mais rico o nosso foro com a sua presença.

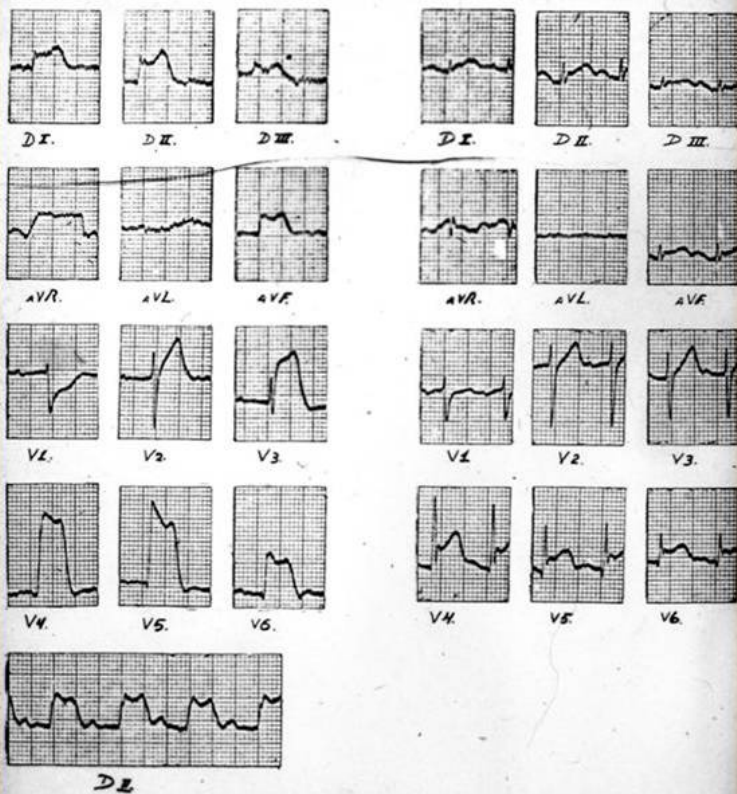
Um abraço

Raimundo Barbosa Barros

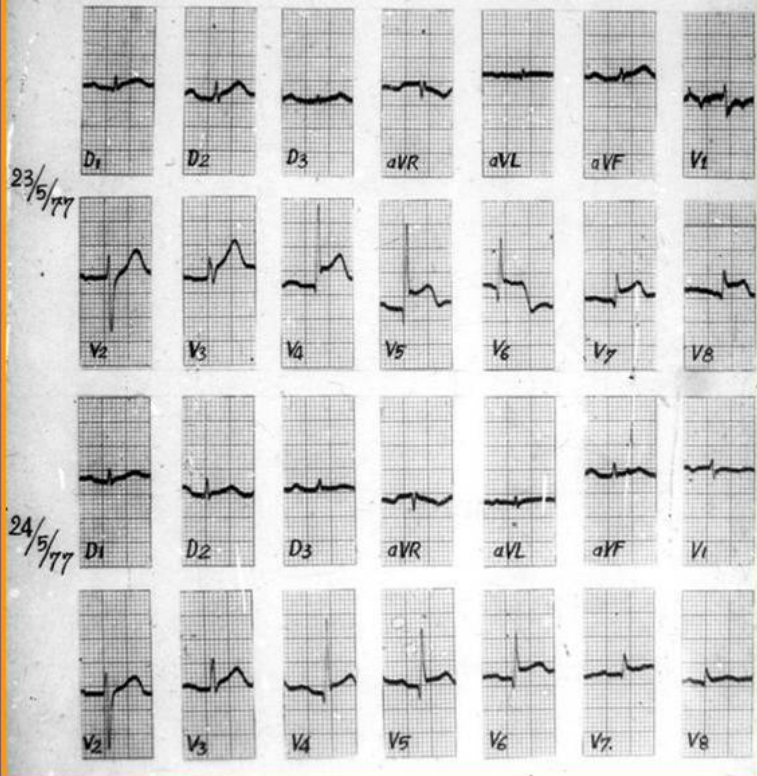
'S.L.-G' 24 Aug.

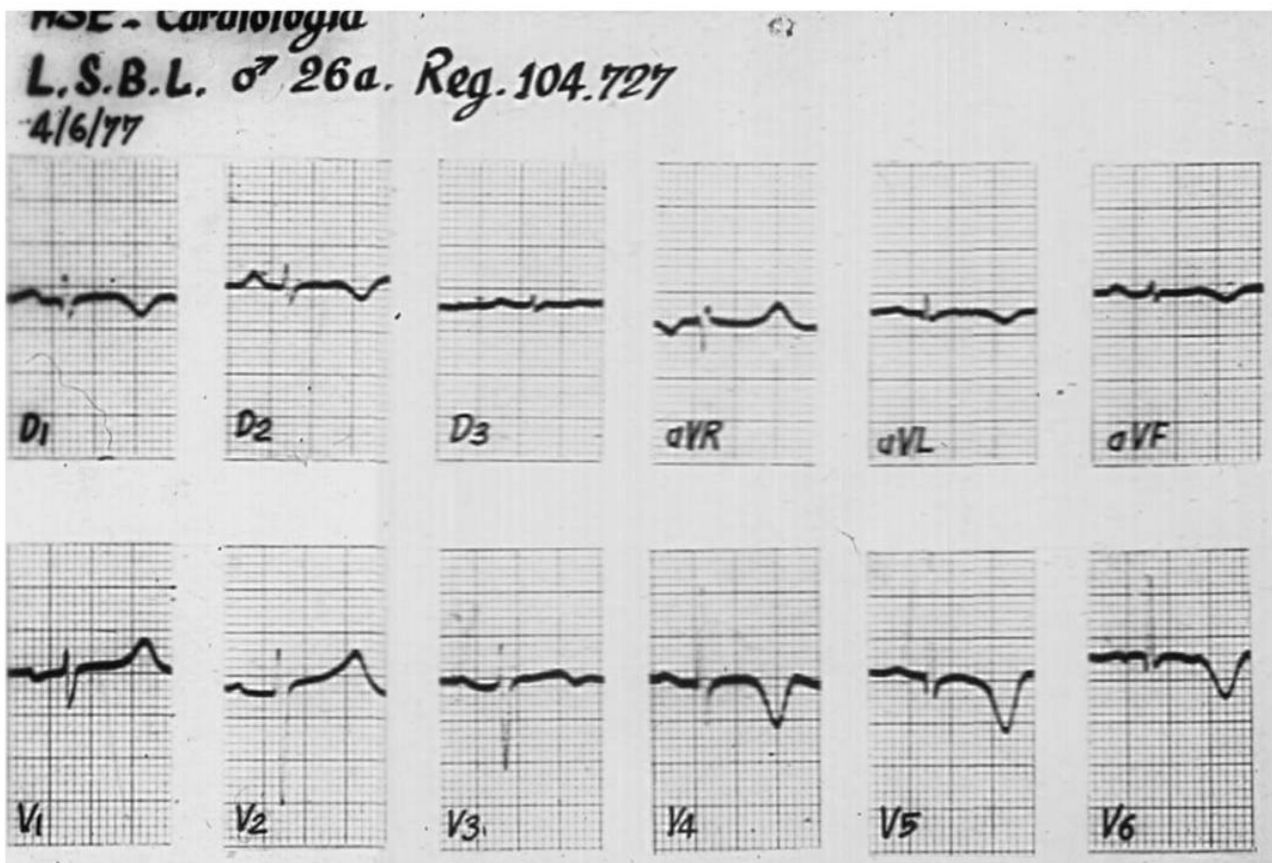
22/05/77. - 01.00hrs.

22/05/77. - 01.00hrs



HSE -
LSBL Reg 104727 ♂ 26 anos





OPINIONES DE COLEGAS

Comentário about Raimundo's case:

A pesar de que este traçado apresenta um inusual intensidade na elevação do segmento ST que em teoria iria em contra da lei da pericardite: A pericardite ocasiona modificações da repolarização ventricular EXTENSAS (abrange muitas derivações), mas pouco INTENSAS (elevação discreta do ST), isto é tudo o contrario das características do infarto agudo o qual tipicamente é intenso (significativa elevação do ST) e segmentar (isto é poucas derivações de apenas uma parede).

O traçado mostra elementos para suspeitá-la: a depressão do segmento ST está confinado a V1 (imagem recíproca em pericardite apenas em aVR y/ou V1. Como neste

caso (chave ECG diagnóstica)

Uma coisa rara do traçado inicial (22/05/77 a 1h) que me faz pensar em acometimento concomitante miocárdico ou pancardítico é a presença de claro bloqueio AV de primeiro grau fato que não costuma ocorrer nas pericardites isoladas.(olhem na derivação abaixo D1?)

Excluindo-se o pleuritis seco, os derrames pleurais podem ser líquidos e/ou gasosos. Entre os primeiros, citam-se os seguintes:

* Derrame Serofibrinoso

* Derrame Purulento ou Empiema(Este Caso);

* Hidrotórax

* Hemotórax E

* Quilotórax.

* O Derrame Gasoso É Aéreo, Ou Seja, O Pneumotórax. Podemos Ter Ainda Combinações Dos Dois Tipos:

* Piopneumotórax

* Hidropneumotórax

* Hemopneumotórax,

* Quilopneumotórax.

Derrame purulento ou empiema: É uma coleção purulenta, geralmente secundária a uma pneumonia ou abscesso pulmonar. Quase sempre é unilateral, mas pode atingir os dois lados.

Na criança pequena e lactente é quase sempre de etiologia estafilocócica. Como causas podem-se citar ainda os traumatismos de tórax, as mediastinites e as esofagites, principalmente por ingestão de cáusticos, as pericardites purulentas, as cirurgias torácica e cardíaca, as afecções inflamatórias abdominais, especialmente os abscessos subdiafragmáticos, e as infecções a distância, como osteomielite, otite, piodermite, pielonefrite.

A anamnese indicará quase sempre uma pneumonia inicial, geralmente tratada com antibióticos, mas por tempo insuficiente, dando a impressão de haver melhorado. Depois

de um período de latência (que, no entanto, poderá não existir), haverá rápida deterioração do quadro clínico, com piora progressiva do estado geral.

Sempre que uma pneumonia não responda pronta-mente ao tratamento com antibióticos, de-veremos pensar no empiema pleural e repetir as radiografias à procura do mesmo, principalmente em lactentes, nos quais a semiologia é mais difícil e, às vezes, enganosa, porque é feita por alto, sem a devida atenção para suas peculiaridades.

No lactente, a presença do murmúrio vesicular não deve afastar a hipótese de empiema, pois mesmo coleções relativamente grandes de pus no espaço pleural não são suficientes, em alguns casos, para abolir os sinais auscultatórios.

É que o derrame se colecciona ao redor do pulmão, de forma envolvente, laminar, e esta coleção, pela sua pequena espessura, não é bastante para impedir o murmúrio vesicular mais forte do lactente de chegar até a parede e ser captado.

Diferentemente do derrame serofibrinoso e do hidrotórax, o empiema ocorre com muita frequência nos lactentes e crianças pequenas, embora não seja raro em crianças maiores.

Em recém-nascidos e lactentes pequenos, pode ser causado pelos bacilos Gram negativos, além do estafilocóico. Nesta idade raramente é determinado pelo pneumococo. Nos maiores, esse germe, depois do estafilococo, é o principal responsável, sendo mais raros os Gram negativos.

Tem sido freqüente o encontro, na primeira punção pleural do pneumococo e depois, com o doente já drenado e sob tratamento com penicilina, encontrar-se um germe Gram negativo, como *Pseudomonas aeruginosa*, *Escherichia coli* ou *Proteus*. A razão de tal ocorrência parece ser a presença do dreno no espaço pleural, o que daria lugar a um ponto de menor resistência, com a conseqüente fixação de germes secundários no local. Também temos encontrado pneumococo na punção inicial e depois, na evolução do caso, aparecerem as lesões típicas e quase patognomônicas das estafilococcias, ou sejam as pneumatoceles.

Tais casos também não têm sido resolvidos com o tratamento dirigido ao pneumococo, mas melhoram quando se ataca o provável estafilococo. Quando a causa do empiema for outra que não a pneumonia, isto é, traumatismo de tórax, ruptura do esôfago, pós-operatórios, abscesso subfrênico, é bastante provável a etiologia por outros germes, especialmente os chamados coliformes, sendo indicado iniciar o tratamento com um antibiótico eficaz contra eles. Os chamados empiemas pútridos, que ocorrem principalmente depois de aspiração de corpo estranho, são raros e não os temos encontrado. Sua etiologia seria por estreptococos hemolíticos anaeróbios combinados com estreptococos não hemolíticos, fusospirilos de Vincente e estafilococos, sendo a afecção primária um abscesso pulmonar. Temos encontrado coleções purulentas fétidas, causadas por bacilos Gram negativos: *E. coli*, *Pseudomonas* e *Proteus*. Assim quando o pus extraído for fétido, dirigimos já desde o começo a terapêutica antes mesmo do resultado dos exames laboratoriais.

O exame físico mostrará, no empiema, uma criança toxemiada, em mau estado

geral, pálida, quase sempre febril, dispnéica, taquipnéica, com batimentos de asas de nariz, freqüentemente cianótica, tossindo e gemente, dando uma impressão já inicial de gravidade.

O diagnóstico de empiema será confirmado pela punção pleural, que dará lugar a saída de líquido turvo ou fracamente purulento, embora no início o líquido possa ser límpido ou citrino e depois tornar-se purulento. O exame direto e a cultura revelarão qual o germe responsável, que na maioria das vezes, é o estafilococo. Devemos lembrar que tais exames são freqüentemente negativos, especialmente a cultura. Por isso, insistimos no exame direto. Se o líquido fôr límpido ou citrino, deixando margem a dúvidas deve-se também fazer o citológico. Um outro exame, que não é patognomônico, mas poderá ajudar, é o hemograma. A leucocitose e neutrofilia, com desvio, à esquerda, fará pensar em Gram positivos. Neutrofilia e desvio à esquerda, sem grande leucocitose, com mau estado geral, pode ocorrer com os Gram negativos. Linfocitose, com ou sem leucocitose, faria suspeitar de tuberculose. A hemossedimentação também poderá ajudar, mas achamos que seja mais útil para o contrôle de cura, quando o hemograma também poderá ser de utilidade.

Antes mesmo do resultado dos exames, o tratamento será iniciado com uma das drogas antiestafilocócicas: oxacilina ou cloxacilina, na dose de 100-150 mg/kg/dia, via IV, I M ou oral, em quatro a seis vêzes, ou dicloxacilina na dose de 50-100 mg/kg./dia, dividida em quatro a seis vêzes IV, IM ou oral, conforme a gravidade do caso e a facilidade de administração. Além do tratamento clínico com antibióticos, oxigênio, hidratação e outras medidas gerais, adotamos a seguinte conduta: Quando se trata de empiema de pequeno volume, retiramos com seringa e torneira de três passos conectada à própria agulha da punção pleural, a maior quantidade possível de pus. Se o derrame fôr do volume médio ou grande, realizamos a drenagem pleural cirúrgica fechada contínua, até que se reexpanda o pulmão ou que cesse de drenar o material purulento. Fazemos lavagem do dreno pleural duas a três vêzes ao dia com pequenas quantidades, 5 a 20 ml, de solução fisiológica morna, principalmente se a secreção fôr muito espessa.

Não estamos usando como rotina antibióticos ou enzimas proteolíticas no espaço pleural, mas êste procedimento poderá ser adotado ainda que eventualmente.

O tratamento sistêmico com antibióticos deverá ser continuado até a cura do empiema e da afecção primária geralmente uma pneumonia. No caso de bacilos Gram negativos, o antibiótico será escolhido de acôrdo com o germe. São usados os seguintes mais freqüentemente: Kanamicina, 15 mg/kg/dia, via IM, em duas vêzes; cefalosporinas, via IV, oral ou IM (bastante dolorosa, especialmente para a cefalotina), na dose de 50-100 mg/kg/dia, dividida em duas a quatro vêzes; ampicilina 150-250 mg/kg/dia, via IV, IM ou oral, em quatro a seis vêzes; gentamicina, 2-4 mg/kg/ dia, via IM, em duas vêzes. Com exceção da ampicilina, êsses antibióticos só excepcionalmente poderão ser usados por períodos maiores que dez dias.

Se a causa fôr traumática, além do antibiótico adequado e do tratamento cirúrgico para limpeza, deverá ser usado o toxóide tetânico, dose de refôrço.

O critério de cura deve ser tríplice, isto é, clínico-radiológico-laboratorial. Lembremos que é comum a persistência de um paquipleuriz por um certo período de tempo, demorando às vezes a volta ao normal. Deve-se recomendar, nesses casos, a fisioterapia, ou seja, ginástica respiratória, para evitar a retração torácica. O encarceramento pulmonar por carapaça pleural exigirá a cirurgia para decorticação pulmonar, mas não temos tido necessidade de indicar este procedimento, uma vez que tem havido resolução completa, embora muitas vezes lenta, do processo pleural. O laboratório pode contribuir para a determinação da cura, pelo hemograma e hemossedimentação.

Quando o empiema fôr septado, a aspiração do pus ou a drenagem pleural serão feitas após radiografias de frente e perfil.

Andrés R Pérez Riera