

Paciente de 38 años, hipertenso con HVI y dolor precordial irradiado a dorso – 2013

Dr. Miguel Fiol

Hola,

Es llamativo el interés del foro en aclarar todos los aspectos y posibilidades de un trazado ECG. Gracias a todos

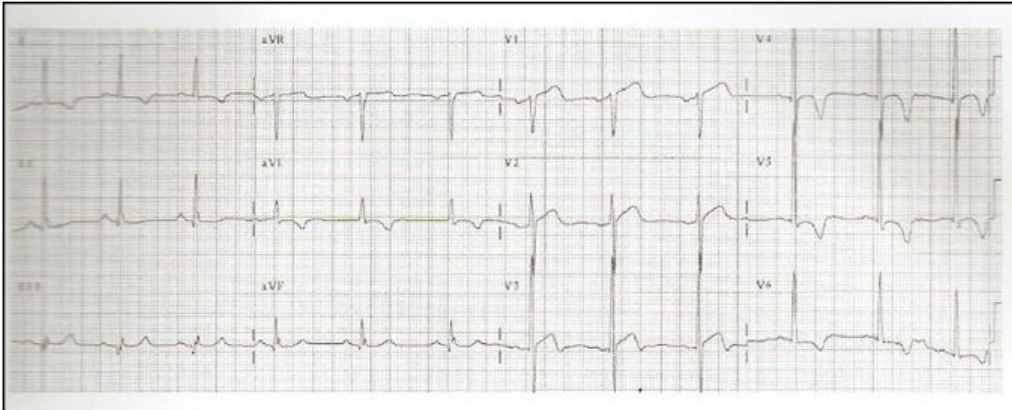
Os mando un ECG que corresponde a un varón de 38 años hipertenso con hipertrofia ventricular que consulta por un dolor precordial irradiado a espalda. Se administró tratamiento trombolítico por una mala valoración clínica y electrocardiográfica.

Evidentemente el trazado era más sugestivo de cardiopatía hipertensiva que de síndrome coronario agudo.

Saludos

Miguel Fiol
Unidad Coronaria
Hospital Son Espases
Palma de Mallorca
España

Contrapunto. La importancia de la clínica en la interpretación electrocardiográfica



Paciente varón de 38 años con antecedentes de hipertensión. Acude a urgencias por dolor torácico irradiado a espalda. Se administra tratamiento trombolítico (error, porque se trataba de una disección aórtica). El ECOCARDIO mostraba también hipertrofia ventricular izquierda.

OPINIONES DE COLEGAS

Estimado Miguel Fiol,

Al mismo tiempo el relato del paciente es sumamente importante, en este caso el dolor ¿fue de aparición súbita y de una gran intensidad? Dos variables de la anamnesis fundamentales junto al ECG que claramente no es un STEMI.

Diego Conde

Coordinador de Cardiología - Sanatorio Anchorena

Jefe de Emergencias - ICBA

