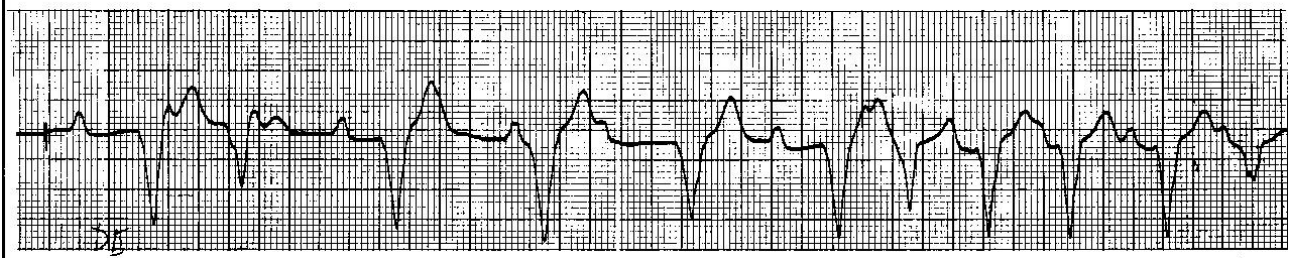
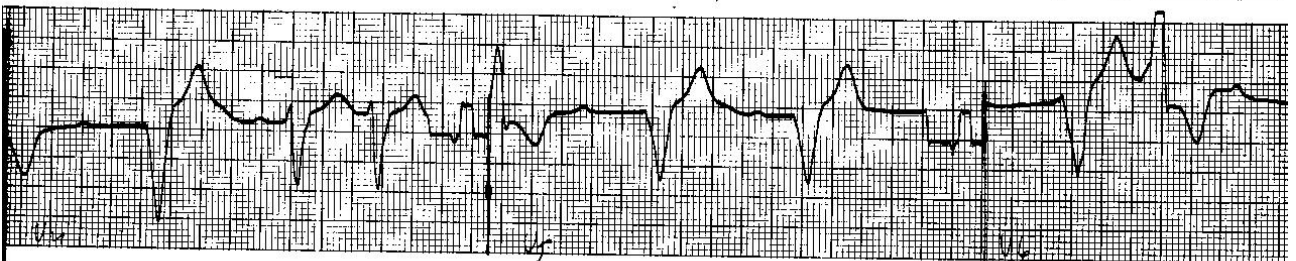
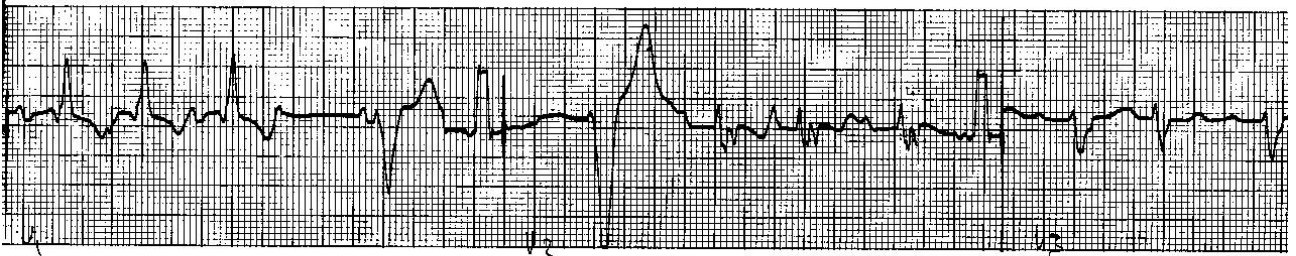
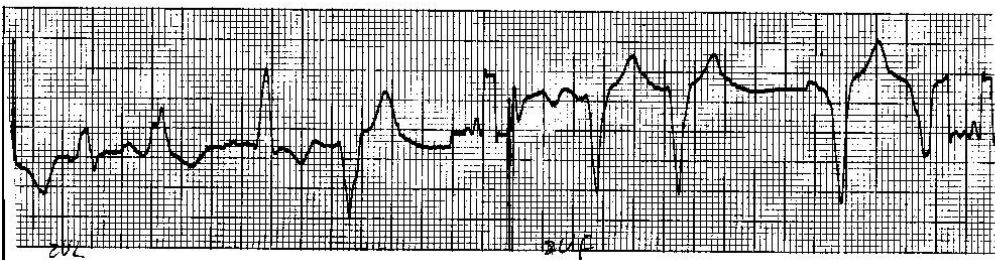
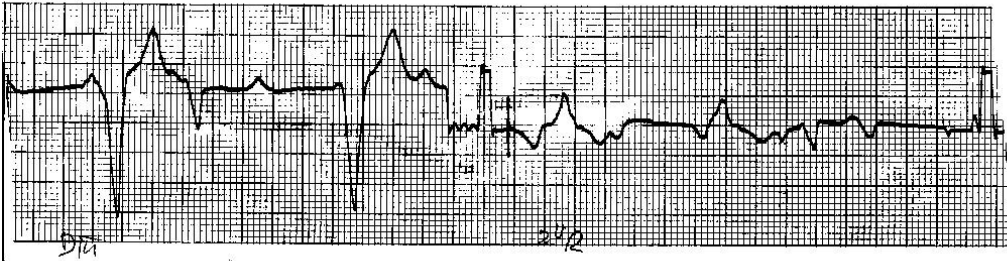
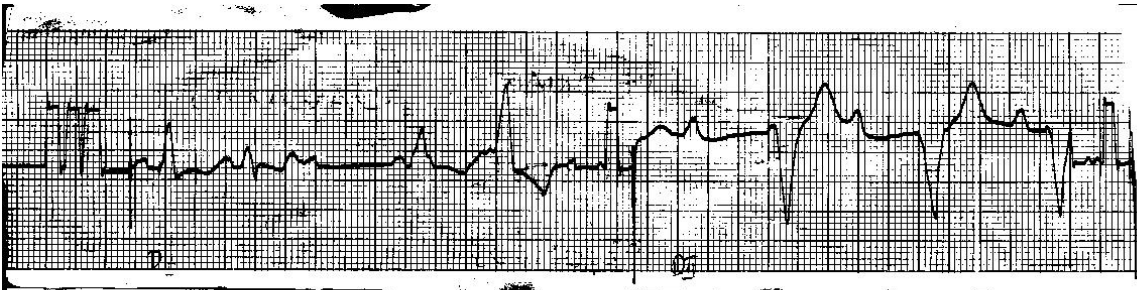


# **Hombre de 64 años portador de miocardiopatía dilatada – 2005**

Dr. Francisco E, Viano (h)

Paciente masculino de 64 años, portador de miocardiopatía dilatada de etiología casi con seguridad Chagásica.

Dr Francisco Viano



# OPINIONES DE COLEGAS

Es un trazado muy desafiante y seguramente va a dar para varias opiniones.

Vamos por orden electrocardiográfico y no de importancia.

Taquicardia sinusal

Sobrecarga bi-auricular

Trastorno de la conducción AV - bloqueo de segundo grado.

Bloqueo completo de rama derecha y hemibloqueo anterior izquierdo

Ritmo idioventricular acelerado que por momento se suprime.

Saludos: AC

Alejandro Cuesta

---

A mi parece que está disociado.

Mario Zapata.

