

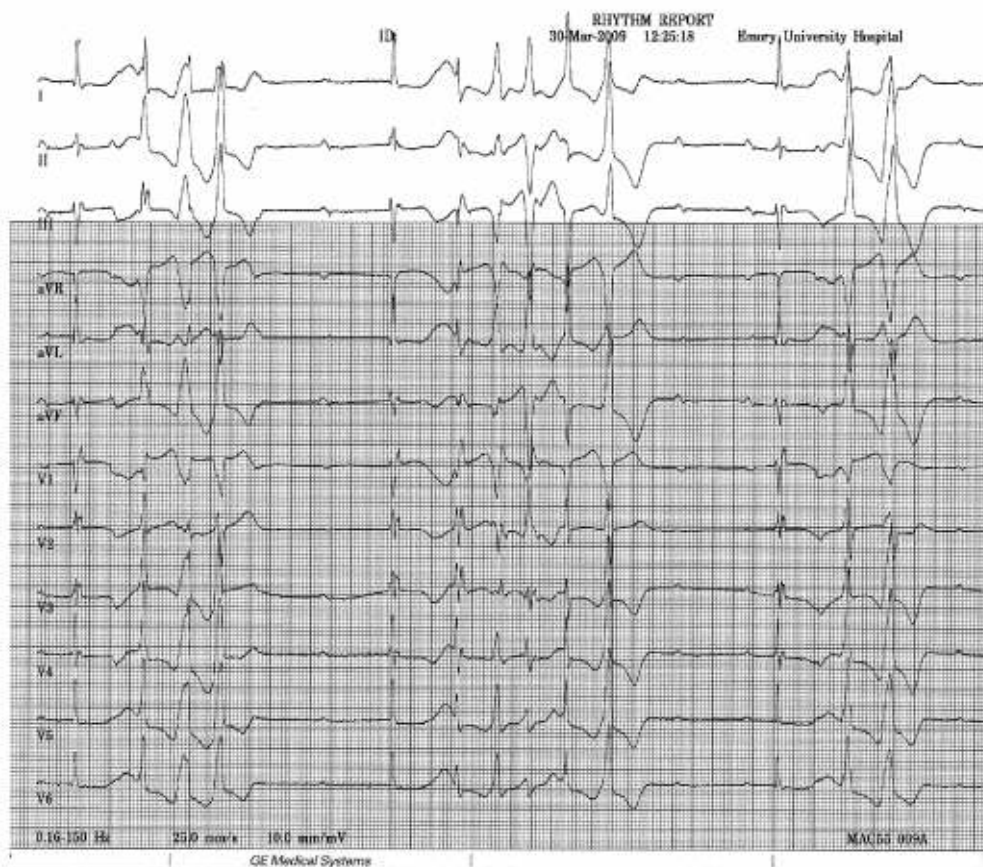
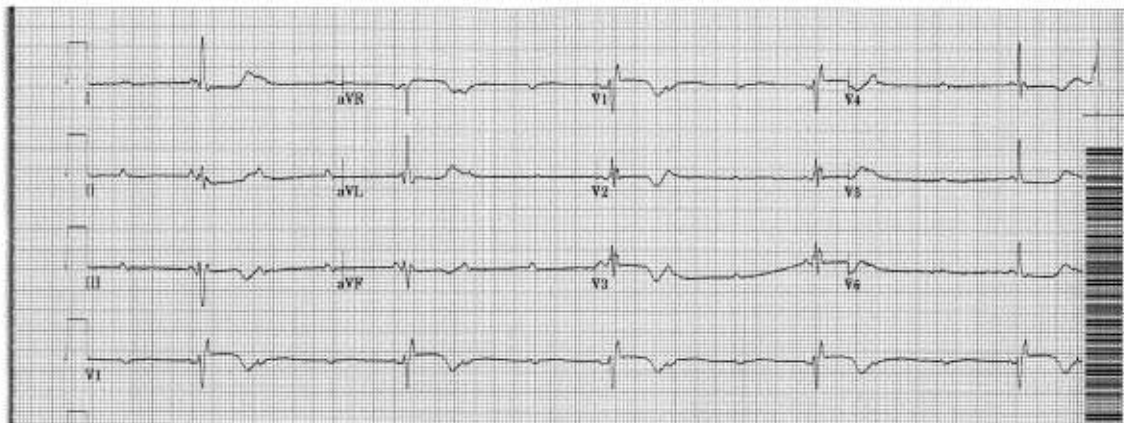
ECG de anciana de 91 años con diagnóstico no finalizado – 2009

Dr. Dardo Ferrara

Mujer de 91 años que presenta fatiga y presíncope

Saludos

Dardo Ferrara



OPINIONES DE COLEGAS

Estimado Dr. Ferrara

¡ECG muy interesante! Me gustaría permitir que otras personas den el diagnóstico del ECG.

Quisiera saber (estoy casi seguro) que esta "joven" estaba tomando medicamentos.

¿Podría decirnos qué medicamentos estaba tomando (si es que toma alguno)?

¡Gracias por este bonito caso!

Adrián Baranchuk

Estimado Adrian, First, just call me Dardo....Me imagino que somos de edades similares y me permito "tutearte". Me gradué en el 95 en la U. Nacional de Cordoba.

Siguiendo con el caso, esta señora muy lúcida de 91 años no tenía ninguna historia de cardiopatía y sólo tomaba metoprolol (pero ésta no había sido una medicina recientemente introducida). LVEF65%. +

Only mild LVH and normal K and Mg.

Regards.

Dardo Ferrara