

Paciente femenina de 77 años portadora de arritmia supraventricular – 2008

Dr. Juan Ramón Coria

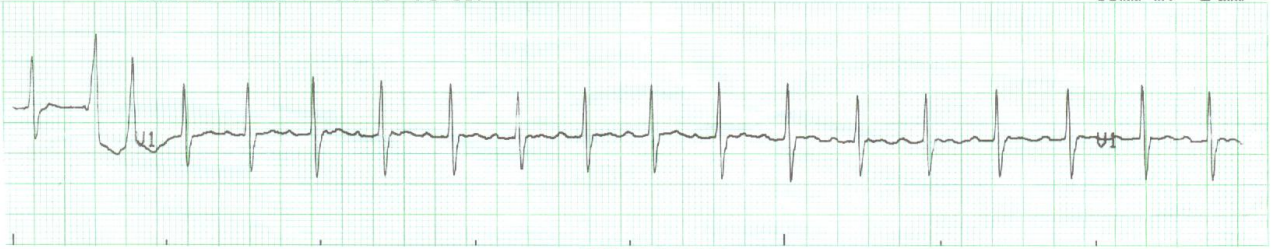Recientemente tuve esta paciente internada, 77 años. envió el ECG (2 láminas) con una arritmia que me parece podría ser interesante.

Saludos a los amigos del Foro.

Juan Ramón Coria

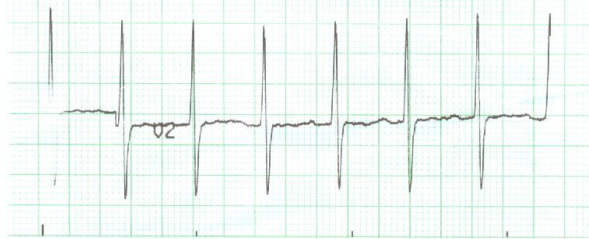10mm/mV 25mm/s CA MU FC:137

10mm/mV 25mm/s



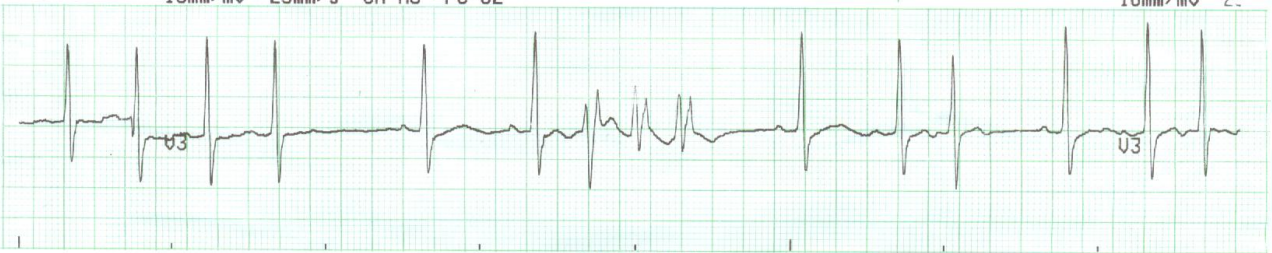CARDIO CHARTS

10mm/mV 25mm/s CA MU FC:132



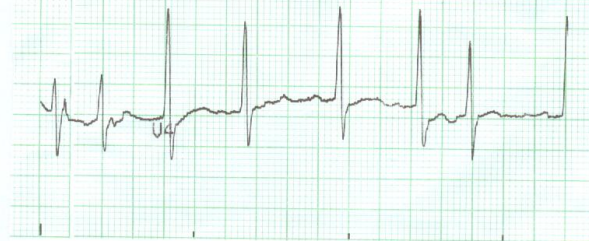
10mm/mV 25mm/s CA MU FC:62

10mm/mV 25mm/s



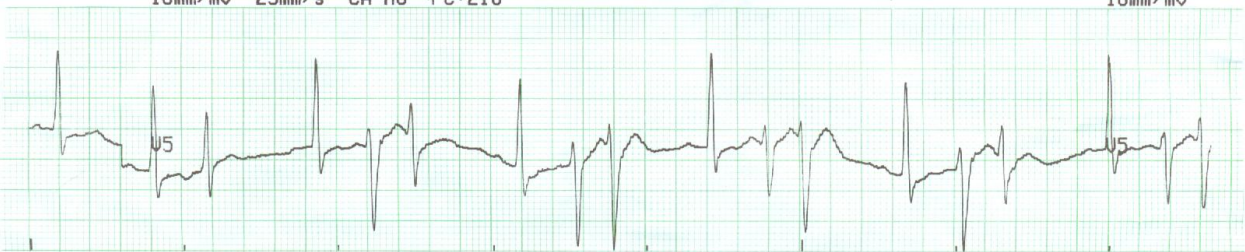CARDIO CHARTS

10mm/mV 25mm/s CA MU FC:113



10mm/mV 25mm/s CA MU FC:218

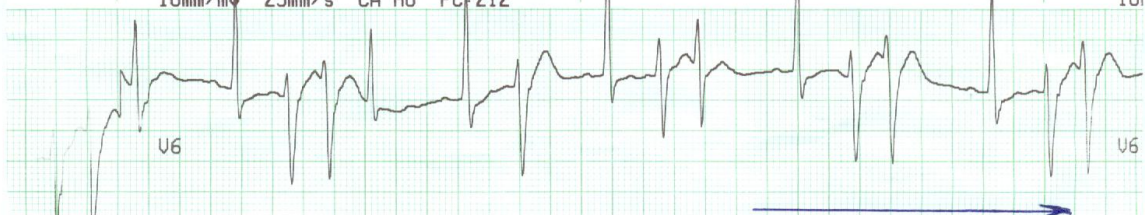
10mm/mV 25mm/s

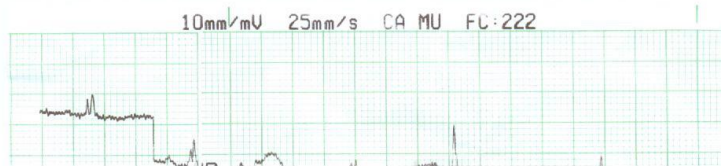
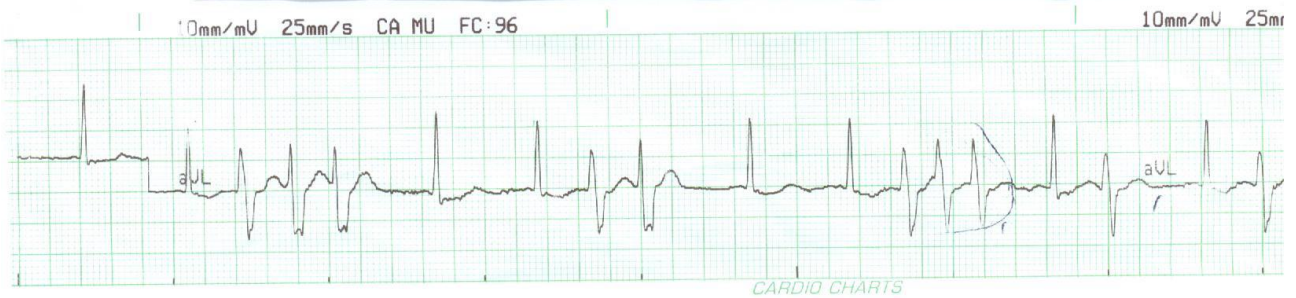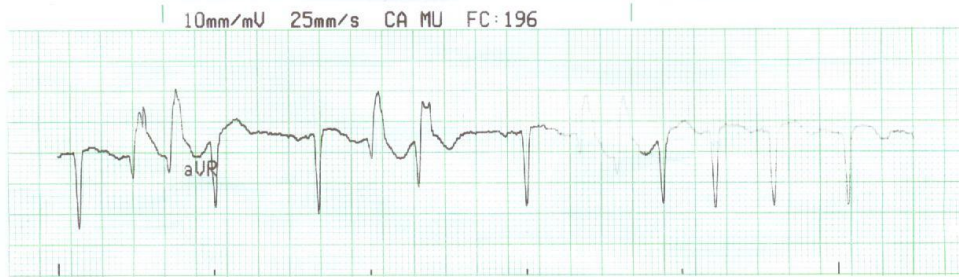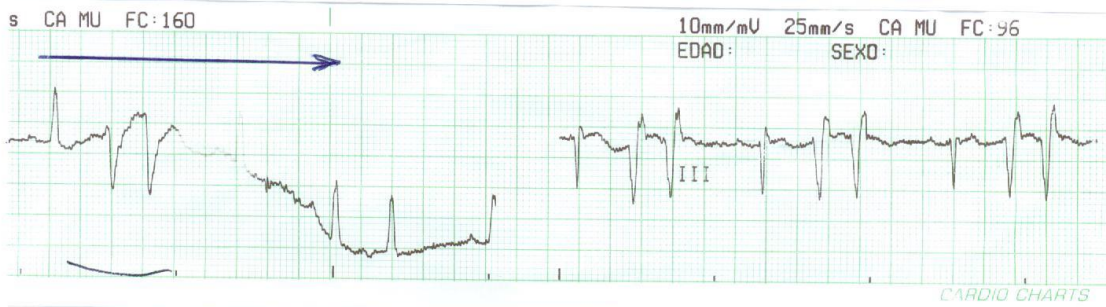
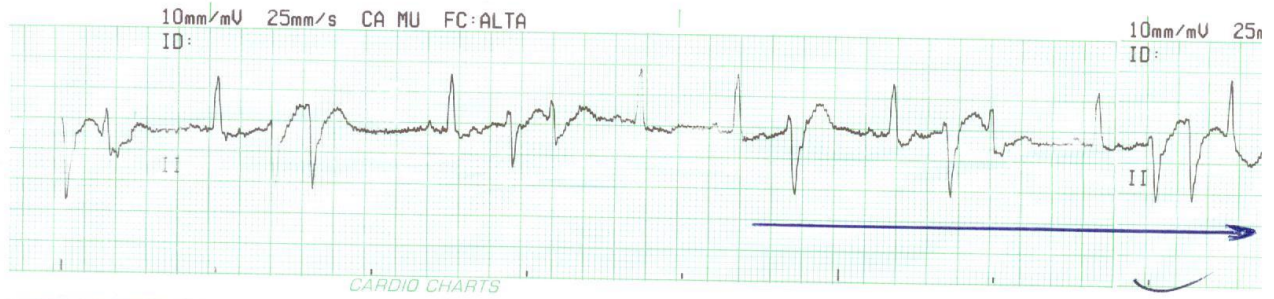
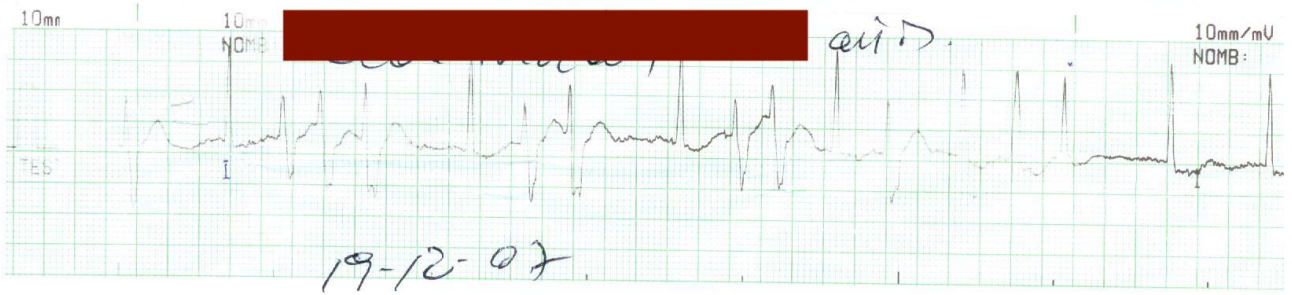


CARDIO CHARTS

10mm/mV 25mm/s CA MU FC:212

10mm/mV 25mm/s





OPINIONES DE COLEGAS

Hola: me parece un electro bonito y con riesgo de equivocarme diría que la paciente tiene un ritmo sinusal que con frecuencia presenta extrasístoles supraventriculares con acoplamiento fijo o casi fijo que por fenómeno de Gaux y Ashmann tienen aberrancia (patrón RS o rSr'). Favorece la aberrancia supraventricular la diástole precedente larga y la extrasístole precoz. Se ve que frecuentemente son dos ectopías consecutivas y que en alguna que otra ocasión se ve la P'' que es diferente a la sinusal. No puedo ser capaz de evaluar si la ectopía se origina en la parte baja de la AD pues no veo bien la onda.
Saludes

Dr. Pablo Hurtado
Nicaragua