

Mujer cursando la semana 32° de su primer embarazo que presenta WPW - 2017

Dr. Daniel Vázquez

Queridos amigos:

Siendo que se siempre se discute con entusiasmo el tema de la localización de las vías anómalas, comparto con Uds un caso que fue presentado hoy por la mañana en el Grupo FIAI CORONARY de Telegram por nuestro colega Daniel Vazquez.

Se trata de una mujer cursando la semana 32° de su primer embarazo en la que se detecta un WPW que corresponde a las imágenes que adjunto. Ella es totalmente asintomática tanto previamente como durante esta gesta.

Sería interesante que Uds opinen sobre los conceptos que intercambiamos, que fueron unánimes en señalar la necesidad de realizar un Holter y no indicar ningún tratamiento hasta después del parto.

Que la decisión de optar por parto natural o cesárea no era de nuestra incumbencia sino de decisión exclusiva de los obstetras

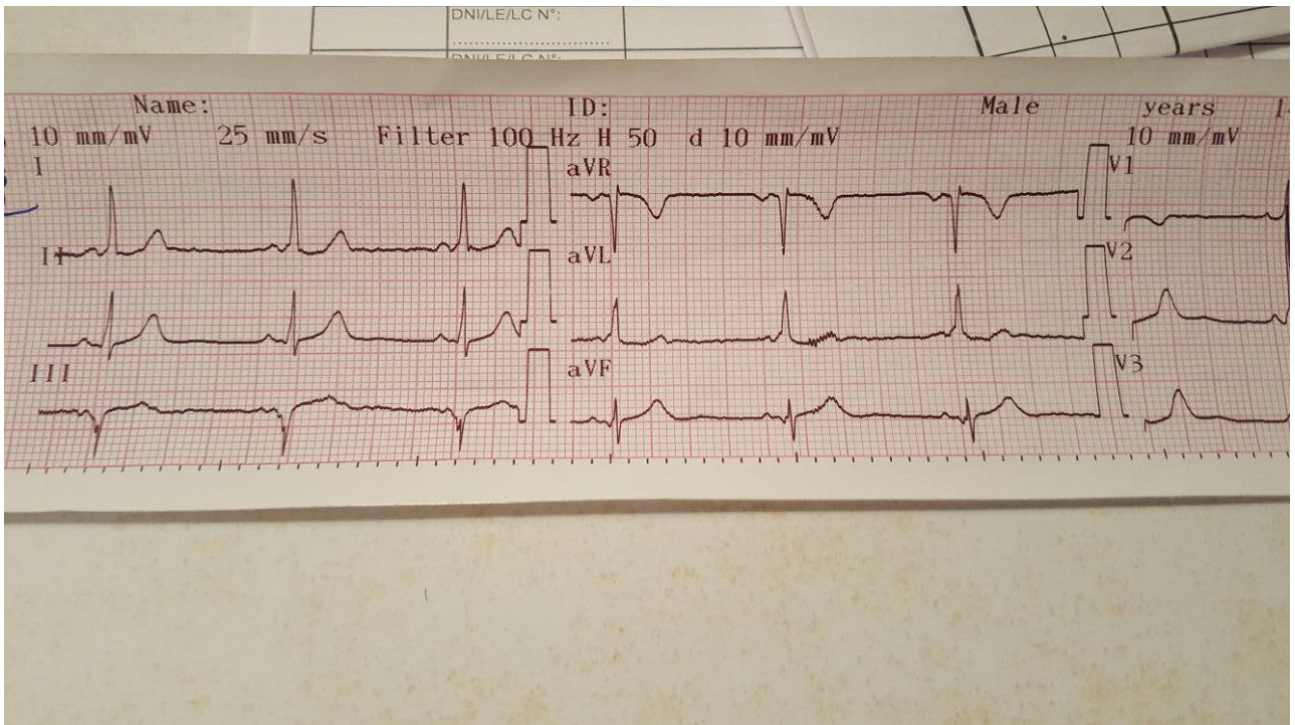
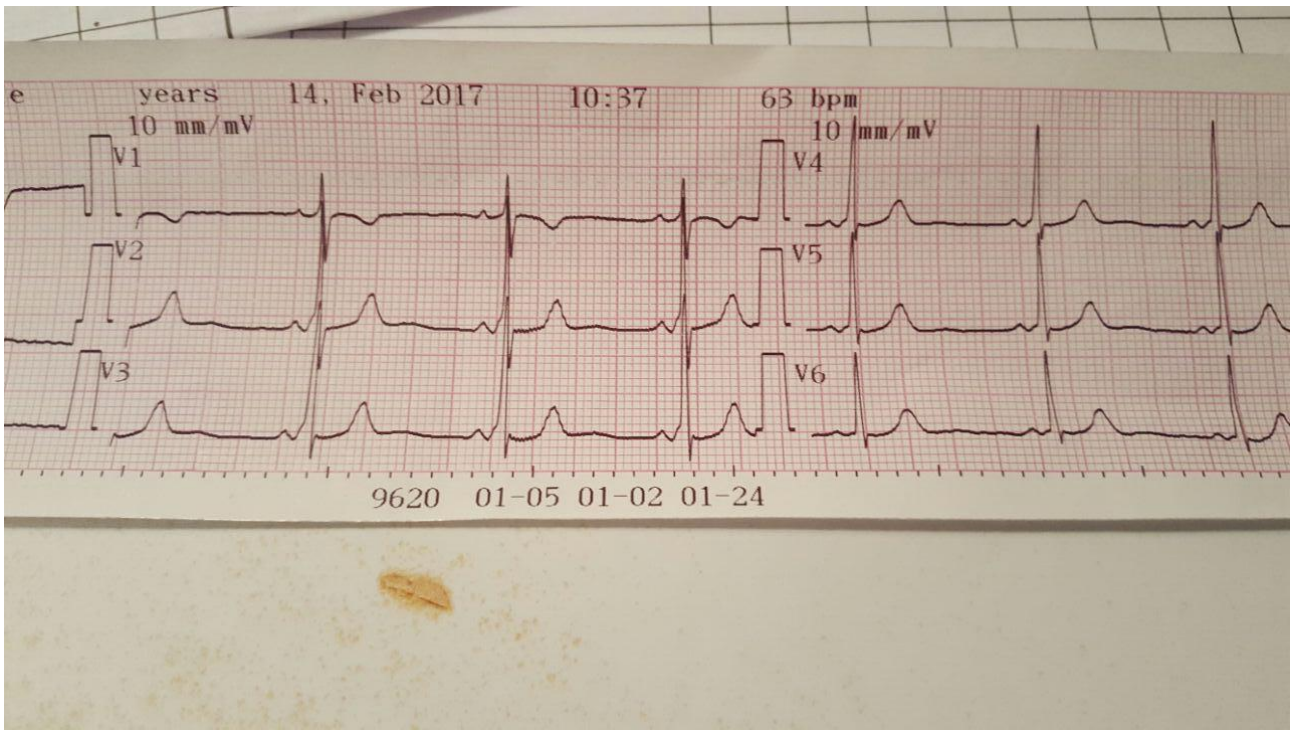
También se sugirió el uso de adenosina como droga de elección en el caso de aparecer una TSV durante el parto, independientemente de la vía que se escogiera.

Posiblemente, la localización de la vía fuera secundaria totalmente en esta etapa, si bien, como en los casos que se están discutiendo hasta aquí no fueron unánimes en determinar si se hallaba a la derecha o a la izquierda.

¿Qué opinan?

Un abrazo

Edgardo Schapachnik



OPINIONES DE COLEGAS

Hola Edgardo,

Esta vía accessoria se encuentra en la porción inferior del anillo tricuspídeo alrededor de la hora 6.

Estoy de acuerdo con un enfoque conservador en esta paciente.

Un abrazo,

Mario D. Gonzalez

Mis estimados Colegas del Foro:

Efectivamente esta mañana se discutió el caso de la esta embarazada. Amén de la conducta a seguir, volvió a presentarse la discusión de si es una vía derecha o izquierda. Y siguiendo algoritmos, con el de Arruda resulta ser derecha, cuando nos guiamos por polaridad de la onda delta; sin embargo, cuando nos guiamos por la polaridad de QRS (D'Avila), ésta saldría ubicada en el anillo mitral pósterolateral. Un honor saber sus opiniones

Atentamente.

Remberto Torres

Hola

1- si delta es positiva en DI de acuerdo a brújula la vía estaría en lado derecho (anillo tricuspídeo) pues ve acercarse la cabeza del vector (punta de la flecha) que nace en esa zona

2- si delta es negativa en III y F la vía estaría en región pósterolateral derecha de anillo tricuspídeo (hs 6 a 9) porque ve alejarse la cola del vector de esa zona (dedo del esquema Brujula)

Conclusión:

Via pósterolateral derecha

Conducta conservadora

Tengo casos de TSV en jóvenes embarazadas que suprimo con CETE

Juan José Sirena

Hola

Lindo caso para seguir pensando.

Dos aspectos:

1. Localización: hay varios casos en la literatura e insisto, hay papers de comparación de algoritmos donde Arruda demuestra ser Bueno para localizar vías derechas, menos Bueno para vías izquierdas. Las clásicas LL las localizamos todos, pero parece ser que las ántero-laterales entre 12 y 3 del anillo mitral se nos vuelven más esquivas, porque esas se presentan con delta positiva en V1 y en D1. ¿Y qué debemos hacer? Sigo insistiendo, ahora parezco el Quixote contra los molinos de viento.

2. Conducta: concuerdo en paciente asintomática esperar, no hacernada. Respecto a la Adenosina: **OJO!** Solo si se presenta con una taquicardia de QRS angosto y regular (orthodromic AVRT!), en caso de presentarse con FA o con taquicardia de QRS ancho (antidrómica), la Adenosina **está CONTRAINDICADA** (porque al actuar sobre el nodo AV facilita la conducción anterógrada por la vía). En esos dos casos, debe procederse a cardioversión eléctrica, realizada en decúbito lateral izquierdo, y con los parches en posición ant-posterior. Es aconsejable que la sedación la haga un anestesista.

Saludos

Adrián Baranchuk

Queridos amigos:

En el caso de la embarazada con WPW asintomático discutido en el Grupo FIAI CORONARY de Telegram, la mención a la **adenosina** en caso que se presentare una taquicardia, no obvió considerar que sólo debería ser usada si el NAV era el involucrado; pero la respuesta estuvo dada allí, **en tiempo real**, mientras el médico de cabecera estaba con la paciente con los electrodos aún conectados y redactando el informe a enviar a los obstetras y del otro lado, colegas que aportaban el conocimiento basado en citas bibliográficas que también en tiempo real se ponían a disposición del requirente y un gráfico con la localización de la vía era entregado.

Pero utilizar la respuesta inmediata, no implica negar la reflexión más detenida, y por eso el caso también lo estamos discutiendo aquí.

Adrián dice con razón que los "*jóvenes consumen información y aprendan de manera diferente*". Me pregunto si sólo los jóvenes o si tal condición no es la que caracteriza a los tiempos que transcurren para todo el que se someta al deseo de aprender, más allá de su edad cronológica; apporto en tal sentido que el promedio de edad de más de 300 colegas que participan en nuestros grupos de mensajería instantánea es de 44 años, promedio que indica que no solo jóvenes residentes se prestan a la experiencia, con entusiastas compañeros que van entre los 50 y los 73 años.

Perdón por la reflexión, alejada del tema del Subject, pero no tanto: el Wolf también implica una vía más rápida de transmisión, de alguna manera más inmediata.

Un abrazo

Edgardo Schapachnik

Querido Edgardo

He leído tres veces tu email porque trae muchas cosas importantes, que todos debemos aprender. Gracias.

Creo que la inmediatez, más allá del juicio de valor que le podamos atribuir, es una constante que emergió en el siglo XX (post contemplación) y ahora es el ritmo del siglo XXI.

Creo además que la Electrofisiología se embebió de este modelo de percepción; y la hizo suya. Todo es ya, todo es ahora. Es verdad, solo toma unos segundos para el corazón fibrilarse y para el cerebro dejar de responder a la falta de oxígeno. Y esa inmediatez, mezclada con la pasión, a veces resulta en coctel explosivo que no deja mucho lugar a la reflexión.

Y así y todo la vamos llevando creo yo.

El Martes próximo, el 21, me convertiré en un joven de 50 años.

Espero mantener viva la llama del aprendizaje por muchos años más.

Adrian Baranchuk MD FACC FRCPC FCCS

Muy interesante discusión.

Pienso que no hay que confundir "inmediatez" con "superficialidad". Frecuentemente los residentes y fellows lo confunden.

Cordialmente

Sergio Pinski

