

Paciente de 70 años con MP implantado cuyo ECG de base muestra bloqueo trifascicular - 2020

Dr. Diego Benítez Zapata

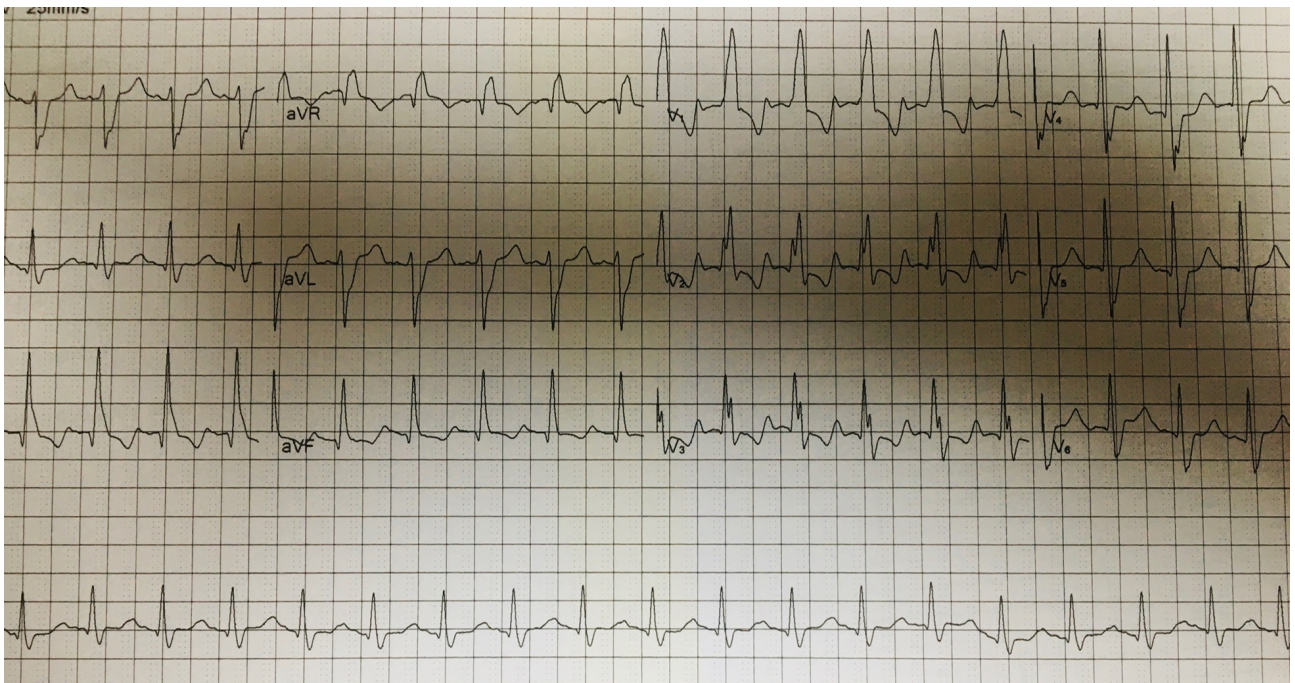
Paciente 70 años que presenta ICC luego de taquicardia sostenida. Tiene marcapaso por pausas sinusales prolongadas que ocasionaba síncope. ¿Cuál es el paso correcto a seguir?

Espero sugerencias

Saludos cordiales

Dr Diego Benitez

Quito Ecuador



OPINIONES DE COLEGAS

¿Cómo es el registro del dispositivo?, para descartar taquicardia mediado por marcapasos

Pablo Eduardo Parafan

Hola amigo

Probablemente dicha taquicardia inhiba el marcapasos que debe ser VVI al no observar tracking auricular al ventrículo

Mi opinión

el ECG primero (el 2 no lo veo)

- taquicardia sinusal 120 minutos
- bloqueo fascículo posterior izquierdo
- bloqueo de rama derecha
- probable bloqueo fascículo medial

En síntesis:

Bloqueo Trifascicular

JJSIRENA

