

Trazado de paciente del que se carece de datos clínicos con taquicardia de QRS ancho – 2017

Dr. Paulo Miranda

Prezado mestre este ECG poderia ser enviado ao FIAI ?

Nao tenho dados clinicos.

Abs,

Paulo Miranda

ECG de Repouso

Exame: 785

Nome: [REDACTED]

FC 0 bpm

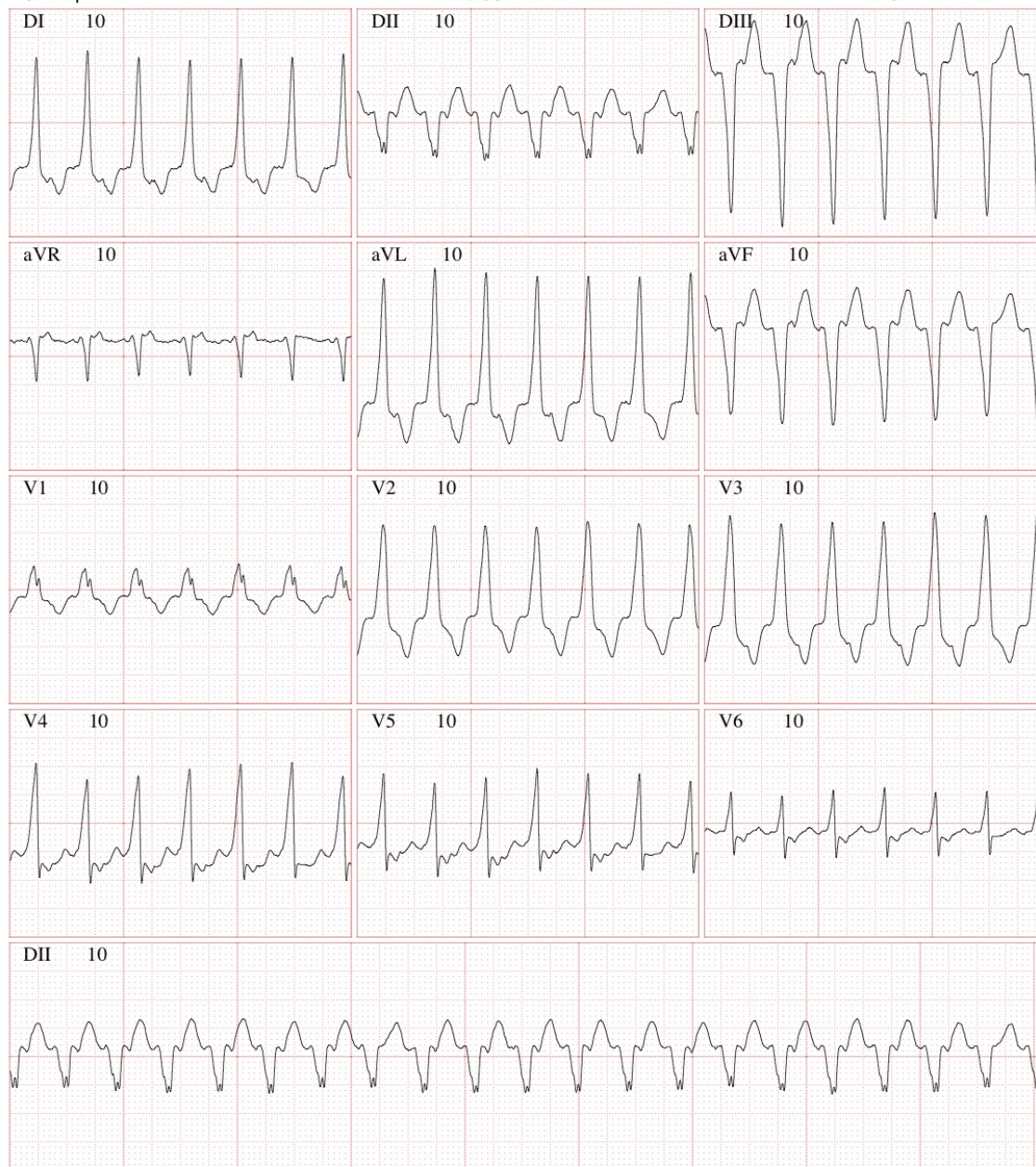
Reg.Clin.:

Filtros: 60Hz Muscular

Data: 04/10/2017

Nasc.: 06/04/1971

Vel.: 25 mm/s



OPINIONES DE COLEGAS

Amigos del foro: Nuestro querido colega del Goiania Goiás Brasil Dr.Paulo Miranda nos envia este trazado. Infelizmente no tiene datos clinicos. Debe ser- imagino - porque él comanda un sistema de laudos de Holter y ECGs a distancia.

Alguien podria "filosofar" sobre el trazado?

We are waiting for your valuable opinions

Andrés R. Pérez Riera

TV idiopática del VI o fascicular. Del fascículo posterior. Sensible al verapamilo.

Alfredo del Río

Hola Andrés. Presenta una taquicardia supra ventricular con conducción aberrante con Bloqueo completo de la rama izquierda.

Se observa una P negativa en DII y DIII que precede al QRS y otra posterior a este.

Impresiona un aleteo auricular con conducción AV 2:1 y BCRI.

Un abrazo

Martín Ibarrola

Buenas tardes foro! Taquicardia regular 160 lpm, QRS 120 mseg. Eje a la izquierda, se observa P retrógrada negativas en cara inferior y V5 y V6 y positivas D1 y aVL a 90/100 mseg. $RP' < P'R$. Ligera alternancia de voltaje del QRS.

Taquicardia ortodrómica con aberrancia (HASI +BRD) .

Pero....en el 6° latido NO veo P retrógrada (disociación VA).

Entonces mi 2° diagnóstico es TV fascicular posterior verapamilo sensible.

Un masaje de SC y luego adenosina podrían ayudar.

Un abrazo!

Juan carlos Manzardo

Exactamente, en el último latido se puede observar la falta de onda P lo que hace pensar que existe disociación V-A.

La adenosina puede revertir este tipo de taquicardias lo mismo que el verapamilo. Saludos.

Alfredo del Río

Mi opinión

Yaquicardia regular 155 min con qrs 120 ms y disociación AV y de acuerdo a los cuadrantes :

En plano horizontal imagen de patrón de rama derecha, es decir foco que nace de VI

En plano frontal QRS negativos en II F III, es decir que nace de parte inferior de VI

En síntesis

Concordante con TV IDIOPATICA DE VI fascicular posterior conocida como de BELHASEN o verapamilo sensible

Juan José Sirena

Taquicardia ventricular idiopática fascicular con imagen de rama derecha y eje derecho, por la presencia de disociación VA demostrado en el 8vo y ante último latidos de la tira de D2 por ejemplo

Carlos Martín Perafán