

Deportista competitivo de 21 años que presenta taquicardia ventricular – 2009

Dr. Guillermo Einer Allende

Apreciados amigos del Foro,
Le envío este caso para saber vuestra opinión
Saludos cordiales
Dr. Guillermo Einer Allende
Córdoba, Argentina

Joven de 21 años, sano, sin APP ni tóxicos relevantes. Jugador de Rugby, entrenamiento intenso, competitivo

Asintomático

En evaluación de rutina solicitada por su club:

ECG normal

Ergometría. FC y TA normales. ST /QT normales. Sin arritmia en preesfuerzo. EVs monomorfos, bigeminia con esfuerzo, luego duplas y TVNS de hasta 4 latidos. Episodios frecuentes.

(VER ECG 1,2, y 3).

Debido a este hallazgo se realizó: laboratorio de rutina = normal. Holter: sin arritmia

Ecocardiograma doppler y Cine Resonancia Magnética Nuclear = normales.

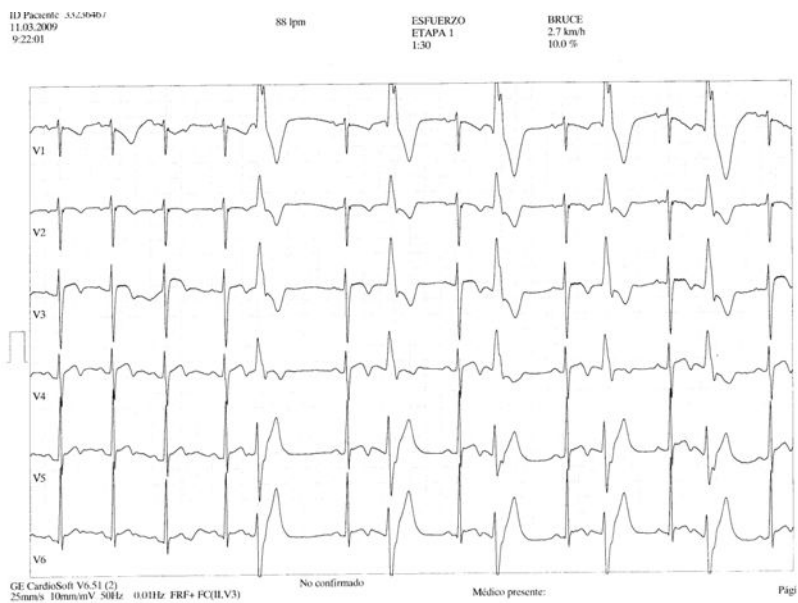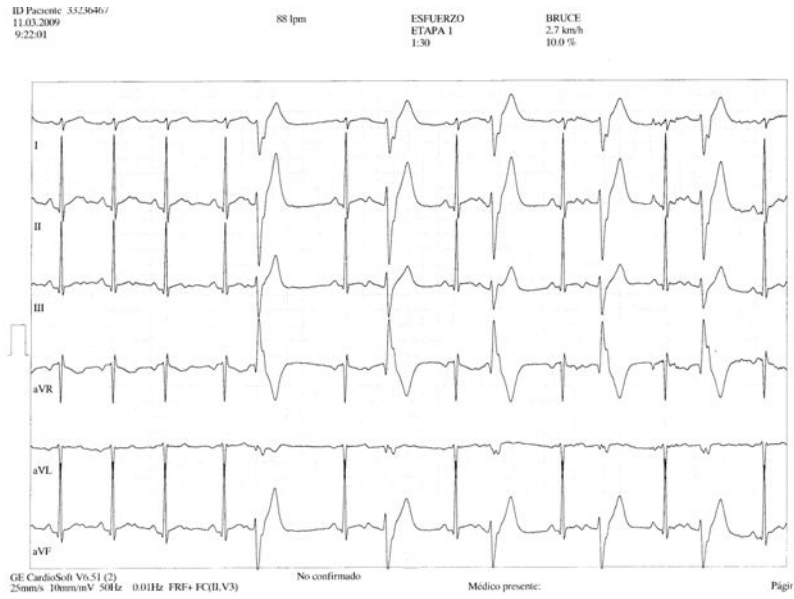2da Ergo con bisoprolol 10 mg: TA y FC sin particularidades. Sin arritmia en preesfuerzo EVs monomorfos, bigeminia con el esfuerzo, 1 sólo dupla. (igual morfología a la 1era ergo)

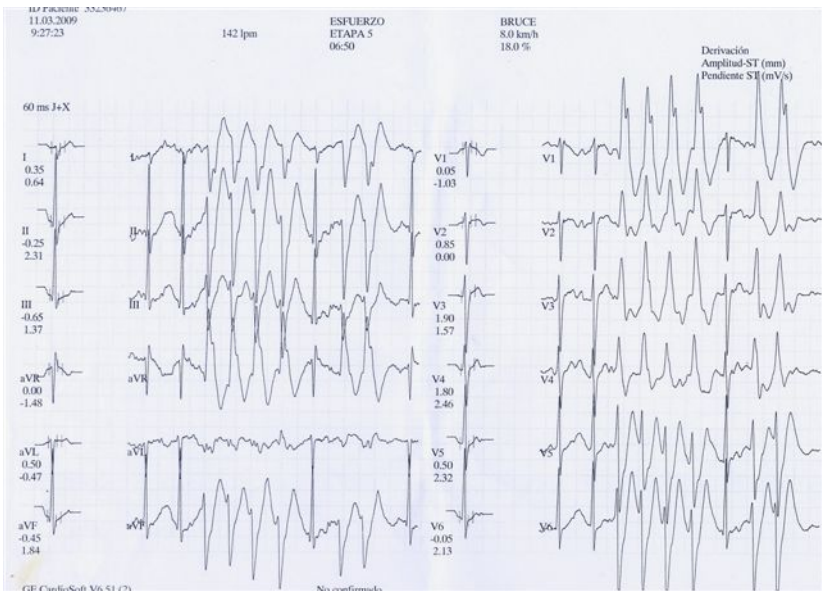
Buscando un foco ablacionable se realizó Estudio electrofisiológico (sin betabloqueante):

Estimulación auricular y ventricular agresiva, sin y con isoproterenol: no se indujo absolutamente nada, ni una sólo EVs

3era Ergometría con bisoprolol 12,5 mg: Sin arritmia en preesfuerzo. EVs monomorfos en

1eras 3 etapas -igual morfología a las anteriores-, luego desaparecen al máximo esfuerzo. (ergometría "supramáxima").





OPINIONES DE COLEGAS

¿No es el mismo caso que presentó el Profesor Serra?, parece una TV Fascicular Posterior

Saludos

Francisco Femenia

Exacto, es el mismo caso. El médico original del paciente, de quien recibí la derivación, me pidió la información para presentarla en su foro de Cardiología del Ejercicio.

Saludos

José Luis Serra

